



Universidad
Inca Garcilaso de la Vega
Nuevos Tiempos. Nuevas Ideas

FACULTAD DE TECNOLOGÍA MÉDICA

Perspectiva Crítica y Teórica sobre la Estabilización Escapular;

¿qué significa realmente, y estamos en el camino correcto?

TRABAJO DE SUFICIENCIA PROFESIONAL

Para optar el título profesional de Licenciado en Tecnología Médica en la
Carrera Profesional de Terapia Física y Rehabilitación

AUTOR:

Huamán Pio, Freddy Walter

ASESOR

Lic. Buendía Galarza, Javier

Jesús María, julio – 2019

DEDICATORIA

A mi querida madre LUCY, por todo el apoyo que me brindo, a quien admiro mucho por ser una gran mujer y un gran ejemplo para mí; Por todo su tiempo brindado y la paciencia que me tuvo.

A mis queridos hijos AILTON y LIONEL, que fueron una parte de mi inspiración por llegar a ser una mejor persona y un gran profesional en este camino largo que me propuse culminar.

A mi hermanita SARA, que fue un gran apoyo a pesar de la distancia que nos separa pero que nunca dejo de creer en mí, y a mi hermanito ROBERTITO que desde el cielo siempre me ilumino en los momentos que quise caer...



AGRADECIMIENTOS

Quisiera darle gracias a Dios por haberme dado la Madre que tengo y a la vez darle gracias a ella por darme la vida, enseñándome buenos valores para ser un hombre de bien.

A mis queridos hijos, a mi hermana, sobrinos, tíos y a todas aquellas lindas personas que creyeron siempre en mí, acompañándome en forjarme un mejor futuro.

Le doy gracias a los Licenciados y en especial a mi Asesor quienes compartieron con nosotros muchas experiencias con sus conocimientos necesarios para poder desarrollarnos y formarnos como futuros profesionales.

A mi querida Universidad Garcilasina y a su Coordinador, por habernos tenidos durante estos años en sus aulas, con docentes que tienen compromiso con la educación y principios éticos con sus alumnos.



RESUMEN Y PALABRAS CLAVES

Resumen: El dolor del complejo articular del hombro es el síntoma musculoesquelético más común después del dolor de cuello y espalda baja en la práctica clínica. Se ha encontrado que el síndrome de pinzamiento subacromial entre otros es el diagnóstico más común, y representa un problema de salud importante asociado con discapacidades marcadas. El papel de la escápula en la función de la extremidad superior ha recibido un interés considerable en los últimos años a medida que ha aumentado el conocimiento del hombro y las estructuras circundantes. La escápula desempeña varias funciones para facilitar la función óptima del hombro cuando la anatomía escapular y la biomecánica interactúan para producir un movimiento eficiente. Los músculos escapulares deben posicionar dinámicamente la glenoides para que pueda ocurrir un movimiento glenohumeral eficiente. Cuando hay debilidad o disfunción en la musculatura escapular, la posición y la mecánica escapular normal pueden alterarse. Cuando la escápula no cumple su función de estabilización, la función del hombro es ineficiente, lo que puede resultar no solo en una disminución del rendimiento neuromuscular, sino que también puede predisponer al individuo a una lesión del hombro. Recientemente, se ha centrado en la necesidad de diseñar ejercicios para las extremidades superiores, siendo consciente del papel de la escápula en la función de la extremidad superior la rehabilitación fisioterapéutica. Y todos los ejercicios deben integrar técnicas de estabilización escapular para mantener la escápula en posición adecuada y mantener las relaciones en longitud y tensión de la musculatura.

Palabras claves: Dolor, escapula, estabilización escapular, ejercicio, fisioterapia.

Critical and Theoretical Perspective on Scapular Stabilization;
What does it really mean, and we are on the right track?

ABSTRACT AND KEYWORDS

Abstract Joint shoulder pain is the most common musculoskeletal symptom after neck and lower back pain in clinical practice. It has been found that subacromial impingement syndrome among others is the most common diagnosis, and represents a major health problem associated with marked disabilities. The role of the scapula in the function of the upper extremity has received considerable interest in recent years as knowledge of the shoulder and the surrounding structures has increased. The scapula performs several functions to facilitate optimal shoulder function when scapular anatomy and biomechanics interact to produce efficient movement. The scapular muscles must dynamically position the glenoid so that an efficient glenohumeral movement can occur. When there is weakness or dysfunction in the scapular musculature, the position and normal scapular mechanics can be altered. When the scapula does not perform its function of stabilization, the function of the shoulder is inefficient, which can result not only in a decrease in neuromuscular performance but also may predispose the individual to a shoulder injury. Recently, he has focused on the need to design exercises for the upper extremities, being aware of the role of the scapula in the function of the upper extremity physiotherapy rehabilitation. And all the exercises should integrate scapular stabilization techniques to keep the scapula in proper position and maintain the relationships in length and tension of the musculature.

Keywords: Pain, scapula, scapular stabilization, exercise, physiotherapy.

INDICE

INTRODUCCIÓN.....	8
CAPITULO 1: ANATOMÍA Y BIOMECÁNICA.....	10
1.1. Articulación Esternoclavicular	10
1.3. Articulación Escapulotorácica	11
1.4. Articulación Glenohumeral.....	12
1.5. Ritmo Escapulohumeral.....	14
1.6. Elevación y Rotación Claviculares con Movimiento del Húmero.....	15
1.7. Rotación Externa del Húmero con Elevación Completa Durante la Abducción ..	16
1.8. Rotación Interna del Húmero con Elevación Completa Durante la Flexión	16
1.9. Elevación del Húmero en el Plano de la Escápula.....	16
1.10. Mecanismos del Deltoides-Manguito de los rotadores cortos y del Supraespinoso.....	17
CAPITULO 2: FISIOPATOLOGÍA	18
2.1. Biomecánica de la Cintura Escapular	18
2.2. La Cintura Escapular	19
2.3. Importancia del Ritmo Escapulohumeral	19
2.4 La Función de la Escapula como una Base Estable.....	20
CAPITULO 3: DISKINESIA ESCAPULAR	22
3.1. Definición	22
3.2. Paradigma de Estabilidad Escapular.....	23
3.3. Clasificación de la Diskinesia Escapular	24
3.4. Patogenia de la Diskinesia Escapular	25
3.4.1 Contracturas y Problemas de Flexibilidad.....	26
3.4.2. Alteraciones Posturales	26
3.4.3 Alteraciones de Coordinación y Propiocepción	26

3.4.4. Alteración de la Función Muscular	26
3.4.5. Injurias Óseas	27
3.5. Desequilibrio Muscular	27
3.6.2 Pérdida de la función de la cadena cinética	30
3.6.3. Pérdida de control sobre la retracción y protracción escapular	31
3.7. Signos y Síntomas de Diskinesia Escapular	31
CAPITULO 4: EVALUACIÓN Y DIAGNÓSTICO	32
4.1. Exploración física	32
4.1.1. Observación	32
4.1.2. Palpación	33
4.1.4. Pruebas Musculares	34
4.1.5. Pruebas Especificas	34
4.2.1 Los objetivos de un Tratamiento Fisioterapéutico son:	39
4.2.2 Terapia convencional	40
4.3. Reeducción Muscular	41
4.3.1 Definición	41
4.3.2. Objetivos del Programa de Reeducción Muscular	41
4.3.3 Tipos de Reeducción Muscular	41
4.3.4 Programa de Reeducción Muscular	41
CONCLUSIONES	43
RECOMENDACIONES	44
REFERENCIAS BIBLIOGRÁFICAS	45
Anexo 1: La Cintura Escapular	57
Anexo 2: Ritmo Escapulohumeral	58
Anexo 3: Diskinesia Escapular	59
Anexo 4: Diskinesia Escapular tipo I según Sahrman	60
Anexo 5: Diskinesia Escapular tipo II según Sahrman	61

Anexo 6: Diskinesia Escapular tipo III según Sahrman.....	62
Anexo 7: Diskinesia Escapular según Kibler	63
Anexo 8: Alteraciones Posturales.....	64
Anexo 9: Musculo Trapecio	65
Anexo 10: Musculo Elevador de la Escapula.....	66
Anexo 11: Musculo Romboides.....	67
Anexo 12: Musculo Serrato Anterior	68
Anexo 13: Musculo Pectoral Menor.....	69
Anexo14: Palapacion.....	70
Anexo 15: Test de Movilidad	71
Anexo 16: Prueba de Kibler	72
Anexo 17: Prueba de Kibler	73
Anexo 18: Prueba de Rascado de Apley	74
Anexo 19: Prueba de Rascado de Apley.....	75
Anexo 20: Prueba de Abducción de Hombro.....	76
Anexo 21: Slider Lateral Scapular Test	77
Anexo 22: Test de Back Scratch.....	78
Anexo 22: Evaluación Región Escapular	79

INTRODUCCIÓN

Los movimientos globales de los miembros superiores se realizan mediante la coordinación de múltiples segmentos del cuerpo, como la escápula, que actúa como la unión entre las extremidades y el tronco en la cadena cinética. **(1,2)** La alteración de este patrón de movimiento se piensa que puede conducir a un mayor riesgo de lesiones. **(1,3)**

La Escapula cumple la función de facilitar una base estable donde se produce la movilidad glenohumeral, la estabilidad de la cintura escapular depende de la integridad tanto: Ósea, articular, ligamentosa y muscular; y esa estabilidad es fundamental para una mejor producción de fuerza de los músculos que se insertan en ella. Mecánicamente se requiere un movimiento acoplado y coordinado entre la escápula y el húmero, denominado ritmo escapulohumeral. **(4)**

El hombro es la parte del cuerpo que tiene un mayor rango de movimiento, posee estabilizadores dinámicos, que muestra una alta demanda funcional que puede ser afectada por sobreuso. De suceder así en dicha afectación se produce un deterioro en las estructuras que causa molestias e impotencia funcional para las personas que realizan movimientos repetitivos y constantes del brazo por encima de los 90°. **(5)**

El dolor de hombro por una disfunción, es una causa significativa de morbilidad en la población general. **(6)** Una limitación con pérdida de función del hombro puede presentar una consecuencia directa sobre la facultad de poder desarrollar las actividades de la vida diaria (AVD). Según la gravedad de la lesión del hombro, esto puede afectar al desempeño de las AVD instrumentales, así como el cuidado de otros, desempeño laboral, uso de dispositivos de comunicación o manejo del hogar, de igual forma a las AVD elementales, referidas con la higiene personal, alimentarse o el descanso, en los casos más severos. **(7)**

Ante el dolor y las limitaciones funcionales, las personas recurren a una consulta médica. Cuando se dirigen al área de salud presentan un cuadro de debilidad muscular que con el pasar del tiempo tiende a complicarse provocando situaciones lamentables que principalmente terminan en desgarros parciales y/o totales de los músculos dañados necesitando la atención médica y fisioterapéutica. **(8)**

Una mala alineación escapular, genera desequilibrios a nivel de la musculatura axioescapular, cambiando la longitud de algunos músculos como el trapecio superior o el

elevador de la escápula provocando una desventaja mecánica que produce a la vez un daño o disfunción en la columna cervical. **(9)**

Un tratamiento basado en reeducación muscular se concentra en los ajustes espacio-temporales en la contracción de los músculos, para realizar una buena coordinación muscular y articular que conduzca a un buen equilibrio biomecánico de la cintura escapular. **(10)** Con el objetivo de desarrollar o emplear los estabilizadores y sistemas del control motor en el sujeto. Existen pocos estudios comparativos que manifiesten donde la reeducación muscular es más efectiva que una terapia convencional y viceversa en el caso de la disquinesia escapular.

El conocimiento de que una escápula inestable está vinculada con la disfunción y la patología del hombro es muy aceptado. **(11,12)** La teoría predominante asegura que para la función apropiada de la articulación glenohumeral, la escápula debe facilitar una base estable sobre la cual se ejecutan las tareas de las extremidades superiores. **(13)** Sin estabilidad escapular, en teoría, hay un mayor peligro de patologías como pinzamientos o desgarros del manguito. **(11)** Diferentes implicaciones están firmemente relacionadas con el concepto de estabilidad escapular, incluida la creencia de que la diskinesia. **(12)**, es un signo de inestabilidad y viene hacer la consecuencia de debilidad o músculos escapulotorácicos (ST) no balanceados. **(14,15)**

El objetivo de la presente investigación es dar a conocer en base a la evidencia actual los efectos que tienen los tratamientos actuales en el tratamiento de la diskinesia escapular, y demostrar cuales han demostrado eficacia en los pacientes con este tipo de disfunciones. Además, la presente investigación servirá como antecedente para futuros estudios.

1. CAPÍTULO 1: ANATOMÍA Y BIOMECÁNICA

La anatomía y la biomecánica de la cintura escapular son complejas e íntimamente relacionadas. Los movimientos coordinados combinados de las cuatro articulaciones, los músculos implicados y las estructuras periarticulares permiten al brazo y la mano situarse en el espacio para gran variedad de funciones. Los resultados son una amplitud del movimiento (ADM) que supera la de cualquier otro complejo articular del cuerpo. La cintura escapular se compone de cuatro articulaciones diferenciables: esternoclavicular, acromioclavicular, escapulotorácica y glenohumeral. Estas articulaciones funcionan con interdependencia y en sincronía.

1.1. ARTICULACIÓN ESTERNOCLAVICULAR

La articulación esternoclavicular es una diartrosis en la que la clavícula se articula con la horquilla del esternón y el cartílago de la primera costilla. Es la única inserción ósea de toda la extremidad superior en el esqueleto axial. Un disco articular divide la cavidad articular en dos compartimientos. El disco se mezcla con la cápsula articular, se inserta en la clavícula por encima y con el esternón y la primera costilla por debajo. **(16)** Al fijarse la clavícula, el disco impide el desplazamiento medial y actúa como una bisagra y amortiguador sobre el cual se mueve la clavícula cuando el hombro sube y baja. **(17)** Los ligamentos principales que rodean la articulación esternoclavicular son el costoclavicular, el esternoclavicular anterior y posterior, y el interclavicular. La cápsula articular está reforzada por estos ligamentos. **(16)** Aunque cada uno de estos ligamentos tenga una función específica, actúan juntos para aguantar el peso del hombro y el brazo. Este apoyo es tan fuerte que, incluso en el caso de que se paralice el músculo trapecio, la cintura escapular sigue contando con sostenimiento. **(18)** Como el extremo esternal de la clavícula está bien anclado, y los ligamentos son más fuertes que el hueso, la porción media de la clavícula se fractura con frecuencia antes de que se luxa la articulación esternoclavicular.

1.2. ARTICULACIÓN ACROMIOCLAVICULAR

La articulación acromioclavicular está formada por la articulación del acromion de la escápula con el extremo acromial de la clavícula. Las carillas articulares de la articulación acromioclavicular son pequeñas, permiten poco movimiento y presentan gran variedad de diferencias individuales. **(19)** Por estos motivos, los estudios son inconsistentes en la identificación del movimiento y los ejes de movimiento de esta articulación. Este trabajo

presenta una teoría sobre la biomecánica de la articulación acromioclavicular descrita por Nordin y Frankel. (20) Los tres ligamentos principales e importantes para un funcionamiento correcto de la articulación acromioclavicular son los ligamentos acromioclaviculares superior e inferior y el ligamento coracoclavicular. Los ligamentos acromioclaviculares superior e inferior recubren las caras superior e inferior de la articulación acromioclavicular, ofrecen cierta protección a la articulación y colaboran en la estabilidad articular horizontal. El ligamento coracoclavicular aporta gran parte de la estabilidad articular y actúa de fuerza de conexión entre la clavícula y la escápula. Este ligamento se divide en una porción lateral llamada ligamento trapezoide, y una porción medial llamada ligamento conoide. El ligamento trapezoide se halla en el plano sagital, y el conoide se extiende esencialmente en el plano frontal. El papel más importante desempeñado por este ligamento es la producción de la rotación longitudinal de la clavícula, lo cual es necesario para la ADM completa de la escápula durante la elevación de la extremidad superior. (21)

1.3. ARTICULACIÓN ESCAPULOTORÁCICA

La articulación escapulotorácica es una articulación funcional (es decir, no es una articulación verdadera) entre la cara ventral cóncava de la escápula y la caja torácica convexa. Rodean esta articulación los ligamentos coracoacromial y transversos superior de la escápula. El ligamento coracoacromial forma un techo sobre la cabeza del húmero dispuesto entre la apófisis coracoides y el acromion, ayudando a prevenir el desplazamiento superior de la cabeza del húmero. Este ligamento ofrece un mecanismo protector a la Bursa subyacente y al tendón del supraespinoso. El ligamento transversos superior de la escápula salva la incisura menor de la escápula para formar un agujero para el paso del nervio supraescapular. Bajo circunstancias ordinarias, el canal tal vez ofrezca protección al nervio, pero si hay lesión, inflamación o cicatriz de la región, el área confinada se convierte en una fuente de atrapamiento. (22,23) El movimiento escapulotorácico requiere el movimiento de la clavícula sobre el tórax en la articulación esternoclavicular y el movimiento de la escápula respecto a la clavícula en la articulación acromioclavicular. Tradicionalmente, los movimientos de la escápula se conocen como elevación y descenso, abducción y aducción, y rotación ascendente (externa o lateral) y descendente (interna o medial). Estos movimientos se describen como si se produjeran con independencia, aunque el vínculo de la escápula con las articulaciones

esternoclavicular y acromioclavicular, y la forma de la caja torácica previenen que haya movimientos puros. Por ejemplo, la elevación se asocia con rotación ascendente y báscula anterior. Durante la elevación del brazo, la escápula muestra un patrón de rotación progresiva hacia arriba, reducción de la rotación medial (es decir, separación exagerada de la escápula del tórax) y movimiento de báscula anterior a posterior. (24)

1.4. ARTICULACIÓN GLENOHUMERAL

La articulación glenohumeral es una diartrosis compuesta por la cabeza del húmero, que se articula con la cavidad glenoidea de la escápula. Con una alineación postural ideal, la cabeza del húmero se orienta medial, posterior y cranealmente, y la cavidad glenoidea se orienta lateral, anterior y cranealmente. (25) Sin embargo, se producen variaciones en la alineación de la cavidad glenoidea. En la mayoría de las personas, la cavidad se inclina un poco en sentido inferior, como se esperaría en el caso de aumento de la cifosis dorsal. (26, 27) La cavidad glenoidea es la mitad de larga y un tercio de ancha que la cabeza del húmero, aunque adquiere algo de profundidad mediante un reborde de fibrocartílago llamado rodete glenoideo. El rodete glenoideo se inserta en los bordes de la cavidad glenoidea. (28) La importancia funcional del rodete glenoideo es cuestionable, porque la mayoría de los autores están de acuerdo en que el rodete es una estructura de sustentación débil. Estos investigadores muestran la importancia de un rodete glenoideo intacto al estabilizar una compresión de la concavidad. Los músculos del manguito de los rotadores aportan la fuerza compresiva de este mecanismo de estabilización.

Aunque la configuración anatómica de la articulación glenohumeral permite un grado significativo de movimiento, vuelve a la articulación más propensa a la hipermovilidad e inestabilidad en todas direcciones, sobre todo en sentido anterior e inferior. La cápsula de la articulación glenohumeral se ve reforzada en sentido anterior por los tres ligamentos glenohumerales (superior, medio e inferior), que aparecen como espesamientos de la cápsula. El soporte que estos ligamentos ofrecen se considera insignificante. En sentido superior, la cápsula se refuerza por el ligamento coracohumeral, que se mezcla íntimamente con los tendones del manguito de los rotadores y llena el espacio entre los tendones subescapular y supraespinoso. El ligamento glenohumeral inferior se describe como la estructura más espesa y consistente. Con 90 grados de abducción, la rotación externa se restringe sobre todo por el ligamento glenohumeral inferior. La Bursa

subacromial facilita el paso armónico de la cabeza del húmero y el manguito sobrepuesto debajo del arco acromial y el ligamento coracoacromial. **(16)**

La flexión y extensión de la articulación glenohumeral constituyen un movimiento en torno a un eje frontal en el plano sagital. El movimiento total va de 105 a 120 grados de flexión y 30 a 55 de extensión. **(21,27)** La abducción y aducción de la articulación glenohumeral constituyen el movimiento en torno al eje sagital en el plano frontal. El movimiento total en abducción va de 105 a 120 grados. La aducción es la vuelta a la posición anatómica. El movimiento de elevación de la articulación glenohumeral en el plano de la escápula se produce unos 30 a 40 grados anterior al plano frontal, a medio camino entre la flexión y la abducción. La elevación del húmero en el plano de la escápula tiene una amplitud de 107 a 112 grados.

Los movimientos de la articulación glenohumeral de rotación lateral y medial se producen en torno al eje vertical y pueden practicarse con el húmero en distintos grados de elevación y planos de movimiento. Con el húmero en aducción y el codo flexionado 90 grados, la rotación medial se interrumpe con el contacto del brazo con el codo, mientras que la rotación lateral está limitada por la cápsula articular anterior, los ligamentos glenohumerales anteriores y el músculo subescapular. La rotación lateral con el brazo en aducción es aproximadamente 80 grados. Mientras el brazo se aleja en abducción del cuerpo, la rotación lateral aumenta a 90 grados y la rotación medial aumenta a 70 grados. La abducción y la aducción horizontales de la articulación glenohumeral se definen como el movimiento del brazo en un plano horizontal. La medición se realiza desde una posición inicial de 90 grados de abducción. La aducción horizontal es un movimiento anterior hacia la línea media del cuerpo de aproximadamente 135 grados (45 grados pasada la línea media del cuerpo). La abducción horizontal es el movimiento posterior de unos 45 grados. La articulación glenohumeral es capaz de unos 180 grados de movimiento en torno al plano horizontal.

En la rotación conjunta, se produce rotación simultánea o conjunta en la articulación glenohumeral durante la elevación del brazo. La rotación lateral del húmero es necesaria para elevar el brazo en el plano frontal con el fin de separar la tuberosidad mayor del húmero de la articulación acromioclavicular durante el movimiento en el plano frontal. Sin embargo, se produce una ligera rotación medial conjunta durante el movimiento en el plano sagital debido a la tensión ligamentaria de los fascículos superior e inferior del ligamento glenohumeral, el fascículo posterior del ligamento coracohumeral y la

configuración ósea de la articulación glenohumeral. Cuando el movimiento es en el plano de la escápula, el húmero ve menos restringida su movilidad. Durante la elevación de la articulación glenohumeral en el plano de la escápula, hay menos tensión sobre la cápsula de la articulación glenohumeral, y no se requiere rotación lateral del húmero para prevenir el impacto de la tuberosidad mayor del húmero sobre el acromion.

La flexible articulación glenohumeral también presenta movimiento artrocinemático, donde se producen tres tipos de movimiento superficial en cualquier plano dado: rotación, rodamiento y traslación (es decir, deslizamiento). El movimiento artrocinemático en la articulación glenohumeral es sobre todo rotacional, aunque tal vez se produzca una combinación de algo de rodamiento y deslizamiento. Durante la elevación del hombro en el plano de la escápula, la cabeza del húmero se mueve un poco hacia arriba, lo cual indica que se produce el rodamiento o deslizamiento, sobre todo durante las fases iniciales de la elevación del brazo (0 a 30 grados). La traslación media de la cabeza del húmero es de 3mm inicialmente cuando el vector de fuerza deltoidea es casi perpendicular al húmero. Luego, se asienta para discurrir 1mm superior a su posición inicial de reposo en la cavidad glenoidea. **(29)**

1.5. RITMO ESCAPULOHUMERAL

El intrincado juego de las cuatro articulaciones del complejo del hombro genera un patrón de movimiento coordinado de elevación del brazo denominado ritmo escapulohumeral. **(30)**

Los movimientos implicados en cada articulación son continuos, aunque se producen a distinto ritmo y durante distintas fases de la elevación braquial. La elevación del brazo comprende los movimientos glenohumeral y escapulotorácico; el movimiento escapulotorácico es el resultado de movimientos de las articulaciones acromioclavicular y esternoclavicular.

Varios investigadores han tratado de establecer correlación entre el movimiento glenohumeral y el escapulotorácico durante la elevación del brazo en distintos planos, y han llegado a la conclusión de que las contribuciones del húmero y la escápula a la elevación del brazo son aproximadamente 120 y 60 grados, respectivamente, y que tras una fase «estática» corta, se produce una relación constante, durante la cual, por cada 2 grados de movimiento glenohumeral, se produce 1 grado de movimiento escapular. Sin embargo, esta idea no cuenta con el respaldo de investigaciones posteriores. Se informa

de la existencia de tres patrones evidentes de ritmo escapulo humeral y que cada patrón es más complejo que la relación 2:1 propuesta. El patrón más corriente de los tres se caracteriza por tres fases diferenciables, cada una de las cuales presenta una relación distinta de ritmo escapulo humeral. Durante la fase media, entre unos 80 y 140 grados de abducción, la rotación escapular contribuye más a la elevación del brazo que al movimiento glenohumeral.

Una posible explicación del aumento relativo de la contribución escapular durante la amplitud media de la elevación braquial es que los brazos de momento de los músculos rotadores escapulares son mayores durante ese período que los de los músculos deltoides y manguito de los rotadores. Parece razonable que la mayor cantidad relativa de rotación escapular se produce durante la amplitud más difícil de la abducción braquial. La existencia de tres patrones de ritmo escapulo humeral puede explicarse por las variaciones en las mediciones antropométricas, las posturas y los desequilibrios musculares. Pensamos que tal vez sea posible que uno de los patrones sea ideal y que los otros manifiesten un CECIR erróneo en las articulaciones escapulotorácica y glenohumeral. Los errores en el CECIR de las articulaciones escapulotorácica y glenohumeral predisponen a las personas a sufrir disfunciones de hombro. Ayuda al diagnóstico de los deterioros del movimiento reconocer que un trastorno del ritmo o la pérdida del movimiento en cualquier fase pueden indicar un deterioro del movimiento en la articulación o articulaciones que contribuyen más al movimiento durante esa fase o pares de fuerzas musculares anormales que operan en una fase dada en la articulación glenohumeral o escapulotorácica.

1.6. ELEVACIÓN Y ROTACIÓN CLAVICULARES CON MOVIMIENTO DEL HÚMERO

Inicialmente con la rotación ascendente de la escápula, se producen 30 grados de elevación de la clavícula en la articulación esternoclavicular. A continuación, a medida que se tensa el ligamento coracoclavicular, la clavícula rota 38 a 50 grados en torno a su eje longitudinal, lo cual eleva su extremo acromial (por su forma de manivela). Luego la escápula rota 30 grados adicionales en la articulación acromioclavicular.

La pérdida de cualquiera de estos componentes funcionales reduce la rotación escapular y, por tanto, la amplitud del movimiento de la extremidad superior.

1.7. ROTACIÓN EXTERNA DEL HÚMERO CON ELEVACIÓN COMPLETA DURANTE LA ABDUCCIÓN

Para que el tubérculo mayor del húmero salga del arco coracoacromial, el húmero debe girar externamente mientras se eleva por encima de la horizontal y se mueve el brazo en abducción en el plano frontal.

Con una rotación externa débil o insuficiente, se produce la compresión de los tejidos blandos en el espacio suprahumeral, lo cual provoca dolor, inflamación y, finalmente, pérdida funcional.

1.8. ROTACIÓN INTERNA DEL HÚMERO CON ELEVACIÓN COMPLETA DURANTE LA FLEXIÓN

La rotación medial empieza hacia los 50 grados de flexión pasiva del hombro cuando todas las estructuras están intactas. Con la amplitud completa de flexión y elevación del hombro, el húmero gira medialmente 90 grados y el epicóndilo medial se orienta en sentido anterior.

La mayoría de los músculos flexores del hombro también son rotadores mediales del húmero.

A medida que el brazo se eleva por encima de la posición horizontal en el plano sagital, la cápsula y ligamentos anteriores se tensan, lo cual hace que el húmero rote medialmente. La configuración ósea de la cara posterior de la cavidad glenoidea contribuye al movimiento de rotación interna del húmero mientras se flexiona el hombro.

Los músculos infraespinoso y redondo menor estabilizan la cabeza del húmero ante las fuerzas de rotación interna, lo cual ayuda a mantener el alineamiento y la estabilidad de la cabeza en la cavidad. La debilidad de estos músculos contribuye al exceso de traslación anterior y a la inestabilidad.

1.9. ELEVACIÓN DEL HÚMERO EN EL PLANO DE LA ESCÁPULA

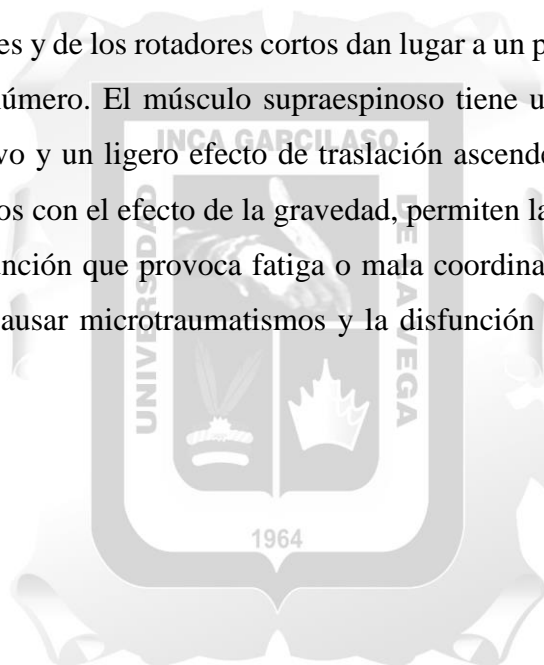
El plano de la escápula se describe como 30 grados anterior al plano frontal. El movimiento del húmero en este plano se llama movimiento de abducción en el plano de la escápula. En esta amplitud hay menos tensión en la cápsula y es posible una mayor elevación que con la elevación en un plano meramente sagital o frontal. Ni la rotación interna ni la externa del húmero son necesarias para impedir la compresión del tubérculo

mayor durante la elevación y la abducción en el plano de la escápula. Se producen muchas actividades funcionales con el hombro orientado hacia este plano.

1.10. MECANISMOS DEL DELTOIDES-MANGUITO DE LOS ROTADORES CORTOS Y DEL SUPRAESPINOSO

La mayoría de la fuerza del músculo deltoides provoca traslación ascendente del húmero; si no cuenta con oposición, provoca compresión de los tejidos blandos dentro del espacio suprahumeral entre la cabeza del húmero y el arco coracoacromial. El efecto combinado de los músculos rotadores cortos (Infraespinoso, redondo menor y subescapular) produce una compresión estabilizadora y una traslación descendente del húmero en la cavidad glenoidea.

Las acciones del deltoides y de los rotadores cortos dan lugar a un par de fuerza necesario para la abducción del húmero. El músculo supraespinoso tiene un efecto compresor y estabilizador significativo y un ligero efecto de traslación ascendente sobre el húmero; estos efectos, combinados con el efecto de la gravedad, permiten la abducción del brazo. La interrupción de la función que provoca fatiga o mala coordinación de cualquiera de estos músculos puede causar microtraumatismos y la disfunción final de la región del hombro.



2. CAPÍTULO II: FISIOPATOLOGÍA

2.1. BIOMECÁNICA DE LA CINTURA ESCAPULAR

El tratamiento de la inestabilidad escapular está orientado a desafiar el pensamiento y explicar conceptos relacionados con la disfunción de la escapula y la terapia física. Cada vez aparecen más estudios que proponen relacionar la posición y el movimiento de la escapula. (31,32), con diferentes patologías de hombro. (33) Existen evidencias de la intervención de la escapula en la alteración de su posición referente al tórax, en la alteración de la cinemática escapular. (34) Sin embargo, todavía no existe evidencia suficiente para avalar un nuevo enfoque en un tratamiento de hombro, debido a que la articulación escapulotorácica está ubicada proximalmente y los músculos que controlan los movimientos están inervados por el sistema de control motor descendente ventromedial. (35), dicho sistema descendente posee un potencial restringido para el control voluntario necesario de los músculos individuales que reúne y en su lugar planifica la activación en una mayor sinergia global.

Los estudios del movimiento de la escápula en personas normales tienen definido un patrón de rotación en aumento hacia arriba, Inclinación posterior y rotación interna / externa enormemente variable. (33,36,37) durante la elevación del brazo en el plano coronal, sagital o escapular. Una comparación del movimiento de los brazos dominantes y no dominantes demostró que la rotación en dirección hacia arriba y la rotación interna de la escápula son iguales durante la elevación del brazo y el descenso del brazo en los planos sagital, frontal y escapular del movimiento del brazo. (38) no obstante, la inclinación posterior se disminuyó significativamente en el hombro predominante durante la abducción del plano coronal. (38) Es importante subrayar que la orientación de la escápula registrada durante aquellos movimientos planos comprobados se examinó que era distinto de la orientación de la escápula registrada durante las labores funcionales. **Amasay y Karduna** diferenciaron las orientaciones de la escápula obtenidos en los mismos planos y ángulos de elevación durante movimientos tanto contenidos como funcionales, y dieron informe sobre diferencias angulares que oscilaron entre 3.2 y 9.7 grados dentro de las condiciones de movimiento. De manera que, alguna asociación entre la patología del hombro o la diskinesia y la orientación de la escápula en estudios con patrones de movimiento restringido puede no transmitirse directamente a tareas funcionales. (39)

Así mismo, tenemos una considerable variabilidad en la descripción del ritmo escapulo humeral. En la década de 1940, Inman et al plantearon la idea de relación 2: 1, en la cual, por cada 2 grados de elevación humeral, hay 1 grado de rotación ascendente de la escápula. **(40)** Estudios nuevos han comprobado que el ritmo escapulo humeral varía de 1: 1 a 6: 1, pero va depender de factores como la medición de la cinemática, el plano de elevación del brazo **(33,41)** y si hay una carga externa. **(42,43)** Otras causas que intervienen en el ritmo escapulo humeral incluyen la velocidad de movimiento **(44)**, dolor **(45)**, tensión en el hombro **(46)** y fatiga. **(36,47,48)** Del mismo modo, la medición exacta de la cinemática escapular se ve desafiada por la dependencia de la notación precisa de las condiciones de movimiento, los sistemas de coordenadas y algunas interrogantes técnicas metodológicas cinemáticas tridimensionales. **(49)** En ámbitos clínicos, la observación de un movimiento "anormal" tiene que describirse, pero no suponerse, que represente una escápula inestable porque, como veremos a continuación, El movimiento anormal observado puede representar simplemente una variabilidad cinemática normal.

2.2. LA CINTURA ESCAPULAR

La cintura escapular viene hacer el complejo articular con más movilidad del cuerpo, con sus 3 ejes de trabajo y los 3 grados de movilidad **(50)** que lleva a cabo de forma simultanea **(51)**. El complejo articular del hombro está constituido por tres partes óseas que son: la escápula, la clavícula y el húmero. Están enlazados por tres articulaciones interdependientes entre estas tenemos; la esternoclavicular, la acromioclavicular y la glenohumeral **(52)** llamadas impropia mente hombro **(53)** de la misma manera hay dos articulaciones que se definen como funcionales, la escapulotorácica y la subdeltoidea. **(52)** Para que la función de este complejo sea apropiada, toma una gran importancia la posición de la escápula **(54)**, porque unido a la clavícula, funcionan como un apoyo fijo y móvil en los movimientos del humero. **(55)** (Anexo 1)

2.3. IMPORTANCIA DEL RITMO ESCÁPULO HUMERAL

Se entiende como ritmo escapulo humeral al movimiento coordinado entre la articulación glenohumeral y la escapulotorácica. Es la manera armónica y sincrónica en la cual se mueven todos los componentes de la cintura escapular. **(56)** Es una secuencia compleja de rotación implicadas en la elevación del brazo. **(57)** El húmero y la escápula tienen un

movimiento con una relación constante. Una proporción de dos grados de movilidad glenohumeral por cada grado de movilidad escapulotorácica, que nos da como resultado 120 grados de movilidad de la articulación glenohumeral y 60 grados de movilidad escapular al concluir la flexión del hombro. **(58)**

El primero en describir el concepto del REH durante la abducción del brazo fue Codman en el año 1934, pero los estudios que más se acercan sobre la cinemática de la abducción de hombro fueron publicados por Inman y colaboradores en 1944. **(59)** este estudio clásico se centró en la ABD del hombro en plano frontal, Inman escribió que la ABD y la flexión de la articulación GH se producía simultáneamente con la rotación ascendente de la escapula, una observación a la cual le dio el termino de ritmo escapulohumeral. **(60)**

Todos aquellos movimientos combinados se dan en proporciones determinadas con una relación de; por cada 3 grados de abducción de hombro, se daban 2 grados de abducción de la articulación GH y 1 grado de rotación ascendente de la ET. **(60)** Este ritmo se realiza para aumentar el arco de movimiento; para mantener la relación longitud/tensión del músculo deltoides. El movimiento de abducción del brazo se efectúa de una manera continua, coordinada, durante el cual por cada 15° de movimiento, 10° radican en la glenohumeral y 5° en la rotación escapular manteniendo una relación de 2:1 Por ejemplo: si se realiza una abducción de 180°, se hacen 120° en la glenohumeral y 60° en la escapulo torácica; son movimientos sumatorios. También se mueve la clavícula por delante (ya que está conectada a escápula), pero no es otro movimiento sumatorio; sino correspondiente, que quiere decir que, si la escápula se movió 60 grados, la clavícula también se movió 60° porque acompañó ese movimiento, por eso no es un movimiento sumatorio. **(61)** (Anexo 2)

2.4 LA FUNCIÓN DE LA ESCAPULA COMO UNA BASE ESTABLE

Con el fin de que la escápula pueda manejar las alteraciones y mantener el equilibrio, tiene que transferir fuerzas. Pero, ¿cómo sería este procedimiento? La escápula tiene restricciones geométricas y anatómicas mínimas, localizados en el tórax, y está suspendida básicamente por la conexión musculotendinosa sobre 17 músculos, así mismo de cierta transferencia de carga a través de la clavícula. Algunos de estos músculos, como el trapecio, el elevador de la escapula, el romboide y los músculos del serrato anterior,

son músculos axioescapulares y se tiene en cuenta que son los motores principales o los pivotes de la articulación ET. **(62)** Estos músculos axioescapulares vienen a ser los más solicitados para la rehabilitación y poder optimizar la estabilidad de la escápula. **(63,64,65)** Dado que no hay una base geométrica para transferir cargas desde la extremidad superior, un modelo atractivo para la transferencia de carga sugiere que la escápula funciona como el centro de una estructura de "tenseguridad". **(66,67)**; En este escenario, las fuerzas que vienen del brazo se transfieren al esqueleto axial a través de los tejidos blandos en lugar de las palancas óseas enlazadas.



3. CAPÍTULO III: DISKINESIA ESCAPULAR

3.1. DEFINICIÓN

La diskinesia escapular (DE) es una alteración; que se observa en la posición y en los patrones de movimiento normal de la escápula en el momento que se produce el movimiento de los miembros superiores. Ocurre en conjunto con alteraciones biomecánicas y fisiológicas que va dificultar el dominio muscular de la escápula. **(68)** La diskinesia escapular fue descrita recientemente como una reacción no específica en una situación dolorosa a nivel del CAH y la región cervical. **(69)** Estudios anteriores encontraron que el orden de la contracción de los músculos escapulares en sujetos con dolor de hombro y cuello es la activación del trapecio superior seguido por serrato anterior y trapecio inferior. En sujetos sanos la contracción seguiría este proceso: serrato anterior, seguido de trapecio superior e inferior. **(69)** De igual forma se puede pensar que la alteración de la estabilidad se asocia directamente con la funcionalidad del complejo articular y el acto realizado; lo cual provoca el surgimiento de lesiones a nivel de la articulación del hombro. **(70)** En conclusiones generales Kibler la define como: la pérdida de control en la posición y movimiento escapular, que viene a ser la alteración visible en la posición de la escápula y en los patrones de movimientos escapular en relación a la caja torácica, los que se relaciona a disfunciones dolorosas a nivel de hombro y región cervical. **(71)** “la posición de la escápula en reposo está entre D2 y D7; además de mostrar una separación de 7cm a nivel del borde interno de la escápula y las apófisis espinosas de la columna vertebral”. Debido a la actividad de los músculos, la escápula se mantiene adherida a la caja torácica. **(58)** Tanto la estabilización y la movilización de la escápula depende de la actividad y coordinación de los músculos, necesitan de una cocontracción entre estos, para un apropiado movimiento y funcionalidad. “La ausencia de coordinación y/o la inhibición de alguno de los músculos; en grupo con otros factores, puede dar como resultado una DE. Una inadecuada posición escapular, va a causar desequilibrios a nivel de la musculatura axioescapular, alterando la longitud de músculos como el trapecio superior (en estiramiento) o el elevador de la escápula (en acortamiento) ocasionando una desventaja mecánica que provoca daño en la columna cervical. Esta alteración en la transferencia de cargas que origina una compresión prolongada de la columna cervical, dolor de cuello por el estrés al que está sometido. **(72)**

Investigaciones como las de **Burkhart, Morgan, & Kibler (2003)** que mayoritariamente las causas se concentran en alteraciones funcionales de los músculos escapulares originando que la mecánica de acción, así como en el origen e inserción no se ocasione de manera efectiva. En contraposición, solo cerca de un 5% de los casos responde a lesiones de nervios. (Anexo 3)

3.2. PARADIGMA DE ESTABILIDAD ESCAPULAR

Uno de nuestros propósitos principales es desafiar la noción de estabilidad escapular o estabilización. Una parte clave del desafío consiste en confrontar el lenguaje utilizado para describir la función de la escápula, junto con los supuestos implícitos hechos cuando se usa ese idioma. La perspectiva que se ofrece aquí es que el paradigma actual de la estabilización escapular está errado.

Una limitación obvia de este paradigma, como ya se señaló, es que la escápula no se ajusta a la definición de estabilidad o estabilidad articular. Aunque la escápula tiene una capacidad de movimiento considerable, en el sistema neuromuscular que funciona normalmente, no se mueve más allá de sus límites fisiológicos. La escápula vuelve al equilibrio estático o dinámico después de perturbaciones de fuerzas externas inesperadas, fuerzas internas o movimientos voluntarios, con la posible excepción de un trauma de alta fuerza. Si bien esta limitación se puede descartar como un simple argumento semántico, proponemos que las implicaciones y los supuestos asociados con el término "estabilidad escapular" influyen en el enfoque de la atención al paciente en ese sentido de claridad frente a ambigüedad. Estas implicaciones incluyen las nociones de que el movimiento normal de la escápula es crítico para la función de los hombros y las extremidades superiores; que la diskinesia es un signo de debilidad muscular, inestabilidad o falta de control motor; y que los ejercicios de estabilización resolverán los síntomas y mejorarán el movimiento de la escápula.

Una segunda limitación clave del paradigma de estabilidad escapular se relaciona con la definición menos estricta de estabilidad escapular propuesta anteriormente. La antítesis necesaria de la definición de que el movimiento normal de la escápula indica que la estabilidad del sistema es que el movimiento de la escápula que no es normal (diskinesia) indica inestabilidad. Los médicos tienden a usar la diskinesia como prueba de índice de estabilidad e iniciar ejercicios de estabilización escapular cuando está presente la diskinesia. **(73)**

Es importante destacar que esta conexión entre el movimiento anormal y la inestabilidad no se ha establecido, y muchas personas con disquinesia escapular mantienen un uso funcional y saludable de la extremidad.

Es cierto que el argumento de que no hay conexión entre la diskinesia y la inestabilidad es problemático porque no hay una manera establecida de medir la estabilidad escapular. Sin un método para cuantificar la estabilidad, actualmente no es posible evaluar la relación con la diskinesia. Dicho esto, la ausencia de una prueba de estabilidad adecuada respalda el argumento de que el término "estabilidad escapular" es vulnerable a ser utilizado indiscriminadamente.

3.3. CLASIFICACIÓN DE LA DISKINESIA ESCAPULAR

3.3.1 Según Sahrman. Clínicamente dependiendo de la debilidad y/o los acortamientos musculares que existan, la escápula toma una posición y movimiento inadecuado, por lo que la DE se clasifica en tres categorías que pertenecen a los planos de movilidad sobre el tórax:

Disquinesia Tipo I

Durante el reconocimiento del paciente, se observa el despegue del borde inferomedial de la escápula. Los músculos débiles son el trapecio inferior, serrato anterior y dorsal ancho. Además, muestra acortamientos de los músculos pectoral menor, cabeza corta del bíceps, trapecio superior y elevador de la escápula. También ocurre movimiento de rotación anormal en torno al eje transversal. **(58)** (Anexo 4)

Disquinesia Tipo II

Se puede observar el despegue del borde medial. Se localizan músculos débiles como trapecio medio e inferior, romboides y también aparecen músculos acortados como el redondo mayor y dorsal ancho. Se da una rotación anormal alrededor del eje vertical. **(58)** (Anexo 5)

Disquinesia Tipo III

El borde superomedial de la escápula se encuentra visiblemente despegado de la parrilla costal. Específicamente se caracteriza por la traslación superior de la escápula. Los músculos débiles son trapecio superior, elevador de la escápula y serrato anterior. **(58)** (Anexo 6)

3.3.2. SEGÚN KIBLER

Diskinesia tipo I:

Se caracteriza por la prominencia del borde escapular inferomedial. Se debe a un desequilibrio muscular, donde el músculo pectoral menor y cabeza corta del bíceps, trapecio superior y elevador de la escápula se acortan o se sobre activan y, los músculos serrato anterior y trapecio inferior se debilitan o inhiben. **(71)**

Diskinesia tipo II:

Se hace evidente la prominencia de la totalidad del borde escapular media y presentan una rotación alrededor de un eje vertical anormal. Se caracteriza por un acortamiento de los músculos elevador de la escápula, trapecio superior, pectoral menor y cabeza corta del bíceps y una debilidad del serrato anterior, romboides, trapecio inferior y medio. **(71)**

Diskinesia tipo III:

Se caracteriza por la traslación superior de toda la escapula y la prominencia del borde escapular medial superior. Este tipo de diskinesia puede caracterizarse por una debilidad del músculo trapecio superior y/o elevador de la escápula. **(71)** (Anexo 7)

Diskinesia tipo IV:

En reposo, la posición de ambas escapulas es relativamente simétrico, teniendo en cuenta que la escápula del lado dominante puede estar ligeramente hacia inferior. Durante el movimiento del brazo las escapulas giran simétricamente hacia arriba de tal manera que los ángulos inferiores se trasladan lateralmente lejos de la línea media, y el borde medial de la escapula queda cerca de la pared torácica. Durante el descenso del brazo ocurre lo contrario- **(71)**

3.4. PATOGENIA DE LA DISKINESIA ESCAPULAR

Existen varios factores de estructura y/o adaptación funcional dentro de la diskinesia escapular que pueden provocar la aparición de esta alteración.

3.4.1 CONTRACTURAS Y PROBLEMAS DE FLEXIBILIDAD

La poca flexibilidad de los músculos que vienen a ser parte de la protección de la escápula, tales como los músculos que se localizan proximales, pueden provocar un desplazamiento de la escápula en cualquier dirección, lo que conlleva a un movimiento inadecuado de la escápula, afectando a la articulación escapulotorácica debido al movimiento desproporcionado en sentido anterior e inferior sobre la parrilla costal. **(74)**

3.4.2. ALTERACIONES POSTURALES

Las lesiones que ocasionen inestabilidad y artrosis de la articulación intervienen en la función de la cinemática escapular, causando alteración del centro de rotación de la escápula, alterando el objetivo de movimiento. **(75)** (Anexo 8)

La cifosis rígida dorsal genera una rigidez de las articulaciones esternoclavicular y acromioclavicular originando que aumente la posibilidad de disquinesia escapular, ya que generan excesiva inestabilidad de la escápula.

3.4.3 ALTERACIONES DE COORDINACIÓN Y PROPIOCEPCIÓN

Durante el movimiento de la escápula es preciso la coordinación entre diferentes músculos, requiriendo una cocontracción entre ellos para la armonización del movimiento. La ausencia de coordinación y propiocepción de alguno de estos músculos que deben intervenir durante el movimiento viene a ser la principal causa de disquinesia escapular. El factor desencadenante más frecuente son las alteraciones en la función muscular, específicamente una alteración en la coordinación muscular. **(76)**

Coordinación: contracción simultánea que se da entre las motoneuronas del músculo actuando antagonistas y agonistas a la vez.

Propiocepción: capacidad de informar al cuerpo de la posición escapular durante cargas en la que se encuentra las partes corporales, regula tanto dirección como movimiento. **(77)**

3.4.4. ALTERACIÓN DE LA FUNCIÓN MUSCULAR

Un desorden en la activación y en el tiempo que efectúa la cocontracción muscular afecta a la movilidad de la escápula ya que depende de los patrones de activación muscular y posiciones pasivas en las que se encuentre el brazo **(75)**. Otro factor importante es la contractura muscular y problemas de flexibilidad, el acortamiento

capsular o muscular puede provocar una alteración en la biomecánica de la articulación glenohumeral y por ende se ve afectada la cinética escapulo torácica

3.4.5. INJURIAS ÓSEAS

Daño parcial o total de una estructura ósea o de la sustancia compacta que lo recubre, comprometiendo a la estructura ósea. **(74)**

3.5. DESEQUILIBRIO MUSCULAR

El Desequilibrio muscular según Sahrman. “Son las alteraciones en la dominancia o en la longitud de alguno de los músculos, que pueden comprometer el contra equilibrio muscular. Es esencial comprender las acciones de sinergia y antagonismo de estos músculos para el análisis de la movilidad de la cintura escapular”. **(58)** El desequilibrio muscular en la escápula genera que cambie su posición habitual, y se presente en protracción (abducción). Una pequeña variación en la posición escapular produce alteración del ritmo escapulo humeral, lo que es conocido como diskinesia escapular con patrones según su severidad. **(78,79)** Al alterarse el ritmo escapulo humeral, la biomecánica del hombro cambia, se reduce el espacio subacromial, y aplasta las estructuras de la Bursa, subacromial- subdeltoidea, tendón de la porción larga del bíceps y tendón del supraespinoso. **(80,81)**

El dolor crónico tiene como respuesta muscular la disminución del tono de los músculos agonistas, mientras que los antagonistas por mecanismo de reflejo, incrementan su tono muscular. **(Graven-Nielsen,1997)**

Esta respuesta neurológicamente mediada se observa en grupos específicos de músculos que son propensos al acortamiento y la debilidad. El patrón de desequilibrio neurológico se basa en el neurodesarrollo de los sistemas tónicos y fásicos. **(Janda, 1978)** Janda creía que el acortamiento muscular era la clave del desequilibrio muscular. En general, los músculos propensos al acortamiento son 1/3 más fuertes que los músculos propensos a la inhibición. Este desequilibrio conduce a la disfunción articular, ésta a pobres patrones de movimiento y compensaciones llevando a fatiga temprana y finalmente un sobreestrés de los músculos activados y una pobre estabilización que conduce a lesión.

“La musculatura tónica, también denominada postural es la encargada de la estabilización y la de adoptar diferentes posturas ya sean mantenidas o en acciones concretas”. Sin ejercer ningún tipo de actividad física sobre este tipo de musculatura, esta tenderá a acortarse por la sobre-solicitud muscular a la que está sometida y a mantener un tono muscular elevado, el acortamiento solo producirá desequilibrios musculares.

“La musculatura física se comporta completamente diferente a la postural, siendo una musculatura de la acción muscular voluntaria, de acciones concretas y voluntaria”.

- El músculo trapecio realiza aducción y rotación superior (lateralmente) de la escápula. La porción superior del músculo trapecio eleva la escápula, mientras que la porción inferior del músculo trapecio desciende la escápula. El músculo trapecio se inserta en el acromion y la clavícula. Cuando la porción superior del músculo trapecio es corta y la cintura escapular tiene una postura elevada, todo el hombro, incluyendo el extremo distal del acromion, debe estar elevado. Cuando la porción superior del músculo trapecio es larga, el hombro está deprimido. Si la escápula no puede elevarse durante la flexión o la abducción del hombro, se considera que la acción de la porción superior del músculo trapecio es insuficiente. **(58)** (Anexo 9)
- El músculo elevador de la escápula es un sinergista del trapecio en la aducción, pero antagonista en la rotación. El músculo elevador de la escápula al insertarse en las apófisis transversas de las primeras cuatro vértebras cervicales puede limitar la rotación cervical y, en presencia de una laxitud articular cervical excesiva, rota la columna cervical durante la movilidad del hombro. Un acortamiento de este músculo puede dar la impresión de un hombro elevado si el explorador mira la altura del hombro cerca de la base del cuello. **(58)** (Anexo 10)
- Los músculos romboides realizan la aducción y rotación inferior (en sentido medial) de la escápula. De manera similar, al músculo elevador de la escápula, los músculos romboides son sinergistas y antagonistas de los músculos trapecios. Con frecuencia estos músculos se vuelven más dominantes que los músculos trapecios y pueden limitar la rotación superior de la escápula. **(58)** (Anexo 11)

- Cuando el serrato anterior está paralizado o se debilita en grado severo, no es posible la amplitud completa del movimiento activo en flexión/elevación del hombro, y un control deficiente por parte del músculo provoca alteraciones en la sincronización y en la amplitud del movimiento escapular, que puede provocar sobrecarga en la articulación glenohumeral. Este estrés, es el resultado del posicionamiento incorrecto de la cavidad glenoidea para la movilidad de la articulación glenohumeral, cuando la abducción y la rotación superior de la escápula son insuficientes. Si la escápula no está situada correctamente durante la flexión o la abducción del hombro, los músculos escapulo humeral no podrán mantener su relación óptima de longitud y tensión. **(58)** (Anexo12)
- El músculo pectoral menor inclina la escápula en sentido anterior mediante la inclinación de la apófisis coracoides anterior e inferiormente, lo que provoca que el ángulo inferior rote medialmente. El acortamiento del músculo pectoral menor interfiere con la rotación superior de la escápula. Si el paciente tiene los músculos abdominales cortos o rígidos, esta restricción del músculo pectoral menor puede ser todavía más exagerada. El acortamiento o la rigidez de los músculos abdominales restringe la elevación de la parrilla costal, añadiendo así una mayor resistencia al movimiento de la escápula, ya que si la parrilla costal se eleva compensa la pérdida de extensibilidad del músculo pectoral menor. El acortamiento del músculo pectoral menor también puede contribuir al síndrome del estrecho inferior del tórax. Este músculo es difícil de traccionar debido a que la presión debe aplicarse en la apófisis coracoides, no en el húmero, aunque el tórax esté estabilizado. Por eso, para un estiramiento eficaz se necesita un ayudante. Esta técnica se describe en la sección de ejercicios terapéuticos. **(58)** (Anexo 13)

3.5.1 SÍNDROME CRUZADO SUPERIOR: (JANDA, 1988)

También denominado proximal o de la cintura del hombro. En este síndrome se observa un acortamiento del trapecio superior y elevador de la escápula que cruza hacia anterior y hacia abajo para encontrar acortamiento del pectoral mayor y menor. Igualmente, se observa una debilidad de los flexores profundos cervicales que cruzan hacia posterior y

hacia abajo para encontrar una debilidad del trapecio medio e inferior. Esto crea una disfunción de la articulación atlanto-occipital, segmento C4-C5, articulación cervico-torácica, articulación gleno-humeral, segmento T4-T5. Janda identificó que estos segmentos en la columna correspondían a zonas de transición en los cuales las vértebras cambian su morfología. En este síndrome se observan cambios típicos posturales como: antepulsión de cabeza, lordosis cervical incrementada, cifosis torácica incrementada, hombros elevados y protraídos, rotación y abducción de escápulas (escápula alada). Estos cambios posturales decrecen la estabilidad glenohumeral debido a que la fosa glenoidea se vuelve más vertical debido a la debilidad del serrato anterior que conduce a abducción, rotación y escápula alada. La disminución de la estabilidad glenohumeral requiere la sobreactivación del trapecio superior y del elevador de la escápula para mantener el centrada la articulación glenohumeral.

3.6. EFECTOS DE LA DISKINESIA ESCAPULAR

3.6.1 PÉRDIDA DE CONTROL DE ELEVACIÓN DEL BRAZO

Es la causa secundaria a un pinzamiento subacromial acompañado de disfunción de los músculos serrato anterior y trapecio fibras inferiores genera una disfunción muscular progresiva de las estructuras como el acromion que pierde la capacidad de elevarse, provocando dolor.

La pérdida de la capacidad para elevar el acromion puede constituir una fuente secundaria de atrapamiento en otros procesos del hombro como la inestabilidad glenohumeral. **(82)**

El serrato anterior y especialmente el trapecio inferior parecen ser los primeros músculos implicados en la disfunción muscular asociada a la inhibición. **(83)**

La ausencia de elevación acromial y el atrapamiento secundario subsecuente pueden observarse precozmente en muchos de los procesos del hombro, como la tendinitis del manguito rotador y la inestabilidad glenohumeral. Este fenómeno puede desempeñar un cierto papel en el desarrollo de síntomas adicionales. **(84)**

3.6.2 Pérdida de la función de la cadena cinética

Corresponde a una de las alteraciones más importantes en la biomecánica escapular, es la pérdida de la función del eslabón en la cadena cinética. Si se altera la movilidad escapular,

las fuerzas que se generan en la extremidad inferior y el tronco no se transmiten de forma eficaz a la extremidad superior. **(84)**

3.6.3. Pérdida de control sobre la retracción y protracción escapular

La pérdida de control de estos dos movimientos altera la posición anatómica normal de la escápula con relación al tórax, afectando la función de desaceleración que sufre la articulación del hombro.

Un exceso de protracción secundaria al exceso de tensión ya sea en la escápula articular o en la musculatura coracoides anterior ocasionará atrapamiento subacromial al rotar la escápula inferior y anteriormente. **(82)**

3.7. SIGNOS Y SÍNTOMAS DE DISKINESIA ESCAPULAR

La DE se caracteriza por ser una patología silenciosa. La enfermedad se produce, pero no se tiene la presencia de síntomas exacerbados como el dolor, por lo que las personas no lo toman en cuenta y muchos la padecen. Por lo contrario, genera algunas consecuencias perjudiciales para los seres humanos. Como efectos negativos pueden identificarse una debilidad muscular que produce molestias en estructuras óseas y musculares cercanas a la escápula con hombro, columna vertebral cervical y dorsal. Esta tendencia hace que no se conozca con exactitud de dónde proviene el dolor. **(85)**

Los síntomas no son constantes, tampoco se concentran en un área específico. La mayoría de las veces puede presentar dolor con una limitación al movimiento del hombro, en otras ocasiones los pacientes refieren que presentan limitaciones al momento de levantar algún peso exigiendo un mayor grado de flexión. También es común que sientan una presión sobre la zona escapular teniendo una limitación a las actividades sobre los 90° grados de flexión de hombro. **(86)**

El dolor es una experiencia emocional y sensorial desagradable. Se produce como un medio de defensa cuando existe un daño tisular o alguna lesión sobre un tejido. Por lo general se conocen dos tipos de dolor: el agudo definido como punzante, dura menos de tres meses, y el dolor crónico que se define como recurrente que supera los tres meses y se extiende hasta años. **(86)**

4. CAPITULO IV: EVALUACIÓN Y DIAGNÓSTICO

La evaluación clínica de la función escapular es fundamental para poder realizar el buen manejo de las patologías del cuadrante superior, hoy en día existen distintos métodos de evaluación para identificar la presencia de disquinesia escapular o alguna disfunción escapular que altere la estabilidad de la articulación del hombro.

En una evaluación de la función escapular se debe desarrollar, tanto en posición estática como en dinámico. En estático se va poder observar la posición de reposo de la escápula y examinar si presenta algunas asimetrías, y en dinámico se puede examinar cuando la escápula está en movimiento, se le pide al paciente que levante y baje lentamente el brazo, en flexión y abducción. Es importante saber que la diskinesia escapular se puede evaluar durante la fase de descenso, es decir en la etapa excéntrica del movimiento.

4.1. EXPLORACIÓN FÍSICA

Todo examen físico sobre la postura escapular tiene como objetivo principal reconocer la existencia de la diskinesia escapular y alteraciones posturales que pueden aparecer en un estado de reposo. La evaluación consiste en investigar si aparecen factores causantes tanto proximales como distales. **(87)**

La evaluación se puede realizar en diferentes pasos entre ellos:

4.1.1. OBSERVACIÓN

la observación visual es la primera impresión visual de la posición de la escapula en el tórax, pero como ya hemos mencionado. No deja de ser un enfoque subjetivo **(88,89)**. Se ha desarrollar con el paciente en una posición bípeda y con los brazos relajados junto a los lados del cuerpo. **(90,91,92)** Ha de estar en contacto con el tórax **(93)**, se inspeccionarán las asimetrías, la morfología o el equilibrio muscular **(94)**, tratando de describir los patrones anormales. **(95,96)** Además de otros factores como la forma del tórax o la cifosis, si hay una pronunciada inclinación anterior o un aumento de la rotación superior de la escapula. **(97)** Si no hubiera ningún criterio se podría juzgar como una posición normal y si hubiera una disfunción se juzgará como deteriorada. **(98)**

Se realizará una observación que tiene por objetivo de evaluar al paciente en conjunto y luego la parte específica del problema. Esto se llevará a cabo en dos etapas:

- Observación estática: Consiste en examinar la parte posterior de la escapula para distinguir asimetrías o prominencias en los bordes de la escapula.
- Observación dinámica: se evalúan a través de los movimientos de ascenso y descenso de los brazos en las veces que sea necesario con un objetivo específico de identificar el problema. **(99)**

4.1.2. PALPACIÓN

Es la exploración física en donde se usa las manos para conseguir información del estado de los tejidos tanto superficiales como profundos, se lleva a cabo la palpación de origen, recorrido muscular e inserciones musculares, determinando si es causante de algún dolor. **(99)** (Anexo 14)

Se han de palpar y localizar las referencias de la cintura escapular, el contacto físico es impredecible en la terapia manual **(100)**, nos acerca al paciente y nos une con él. **(101)** El acto de palpar no se define como “tocar”, pues hay que tener en cuenta lo que tenemos en los tejidos de la piel bajo los dedos. Nos permite posicionar en el espacio estructuras bajo la piel y complementar la información ya enfocada por la visión. **(102)** Se evalúan los relieves óseos, el dolor, las texturas, los tamaños, las asimetrías, las deformidades, las atroñas, la crepitación y la temperatura. **(103)** La palpación también es un medio de evaluación continua de los posibles cambios y compararlos con algunas exploraciones anteriores **(102)**, lo que permite cambiar la estrategia de tratamiento en un inicio. **(101)**

4.1.3. TEST DE MOVILIDAD

Enlace entre observar y sentir de qué forma se desplaza la estructura evaluada, en primera instancia se realiza la observación y en segunda acción el terapeuta palpa la respuesta de los tejidos frente al movimiento, el efecto de interés es cantidad de movimiento determinado como el rango óptimo de movimiento y lo más importante la calidad de movimiento. **(99)** (Anexo 15)

4.1.4. PRUEBAS MUSCULARES

Se evalúa la fuerza muscular que consiste en la capacidad que presenta un grupo muscular para realizar una fuerza máxima de contracción contra una resistencia. **(104)**

Dichas pruebas musculares son determinadas para cada musculo que se quiera evaluar orientándose en los parámetros y respuestas fisiológicas normales que produce cada musculo.

4.1.5. PRUEBAS ESPECIFICAS

Se valoran a través de diferentes test específicos o pruebas clínicas exploratorias y/o complementarias, todas las estructuras ligamentosas y musculares para completar y llegar a la conclusión del diagnóstico en el paciente. **(104)**

4.1.5.1. PRUEBA DE KIBLER

El método de evaluación de Kibler, de observación visual permite valorar la función estabilizadora de la musculatura escapular y clasificar el tipo de diskinesia escapular. Para ejecutar la prueba de Kibler el paciente debe estar en bipedestación y el examinador de tras de él, se marcan los ángulos inferiores de ambas escapulas y el punto de intersección entre una línea que una estos dos puntos y la línea media, tomando este último como referencia. Se lleva a cabo en tres posiciones.

(Anexo 16) (Anexo 17)

1. Miembros a lo largo del tronco.
2. Manos a la cintura.
3. Abducción bilateral de 90° en rotación interna con los pulgares hacia abajo.

Se obtiene como un hallazgo positivo; un deslizamiento lateral excesivo campanilleo externo y/o asincrónico o el despegamiento de uno de los bordes de la escápula, son señal inequívoca de la ineficacia de la musculatura estabilizadora del omoplato. Los hallazgos pueden ser confirmados mediante solicitaciones diferentes, como la flexión anterior bilateral de ambos hombros o la flexión anterior bilateral de ambos hombros o la flexión de miembro superiores contra un plano vertical.

4.1.5.2. PRUEBA DEL RASCADO DE APLEY

Esta prueba se utiliza para valorar posibles disfunciones a nivel de la movilidad del complejo articular de hombro. La prueba consta de tres fases:

- 1) En la primera fase, el paciente tiene que realizar una aducción del hombro a valorar de tal forma que se toque con la yema de los dedos la porción superior del hombro del lado contralateral pasando el brazo por delante del tronco. (Anexo 18)
- 2) En la segunda fase y partiendo desde la posición inicial, el paciente ha de flexionar completamente el hombro y llevarlo a rotación externa con el codo en flexión para tocarse la apófisis espinosa de las primeras vértebras dorsales.
- 3) Por último y partiendo desde la posición inicial, el paciente ha de realizar una extensión y una aducción posterior del hombro del lado a valorar y llevar a cabo una rotación interna de esta articulación con el codo en flexión, de tal forma que se palpe con el dorso de la mano las apófisis espinosas de las vértebras dorsales medias. (Anexo 19)

Si el paciente presenta alguna dificultad o imposibilidad de llevar a cabo algún gesto de los mencionados anteriormente, el terapeuta puede pensar en una posible inestabilidad del hombro. En este caso se dice que la prueba es positiva. Dependiendo de la fase en la que se encuentre la incapacidad funcional, el terapeuta observa si se trata de una limitación a la flexión, extensión, aproximación, separación, rotaciones o campaneos escapulares. Es importante que el paciente realice todas las fases de forma bilateral y que el terapeuta compare ambos hombros. De la misma forma, no solo se valora la incapacidad de movimiento, sino que también se ha de evaluar la calidad de este. **(105)**

4.1.5.3. PRUEBA DE ABDUCCIÓN DEL HOMBRO

Esta prueba se utiliza para valorar una posible afectación de la cintura escapular.

- El paciente se coloca sentado, con los brazos colocados a ambos lados del cuerpo y las manos apoyadas sobre los muslos, o en bipedestación con los miembros a lo largo del cuerpo. El terapeuta le pide al paciente que lleve a cabo una separación máxima del hombro del lado a valorar. Seguidamente le solicita que flexione el

codo, de tal forma que la palma de la mano repose sobre la región cervical posterior, seguidamente hay que realizar la prueba en el miembro contralateral.

- Si durante la realización de la prueba aparece en el paciente sintomatología dolorosa en el hombro valorado, se puede pensar en una afectación de la cintura escapular. Con este movimiento se evalúa la abducción del hombro y la rotación externa humeral. A lo largo del recorrido del movimiento se movilizan distintas articulaciones: la articulación glenohumeral, la articulación acromioclavicular, la articulación esternoclavicular y el plano de deslizamiento omotorácico. Dependiendo del momento y a los grados de movilidad a los que aparece la sintomatología, el terapeuta puede pensar en la afectación de una u otra articulación o de los músculos que lleven a cabo los movimientos descritos. **(105)** (Anexo 20)

4.1.5.4 SLIDER LATERAL SCAPULAR TEST

Esta prueba de deslizamiento escapular se utiliza para determinar la posición de la escapula con los brazos colocados en tres posiciones distintas, lo cual se exige al paciente una creciente demanda muscular. Para el test se utilizará un escoliometro o una cinta métrica, ya que permitirá medir la distancia entre el Angulo inferior de la escapula y la apófisis espinosa torácica. Así se conocerá en centímetros la distancia escapular lineal. **(106)** (Anexo 21)

Con el test se realizan mediciones en tres posiciones:

Posición 1: Pacientes con los brazos en reposo.

Posición 2: Paciente con los brazos en la cintura y rotación interna de hombros con los brazos en jarra se da una minia activación de serrato anterior y trapecio medio.

Posición 3: Paciente en abducción de 90° y rotación interna de hombros con trapecio superior e inferior, serrato anterior y romboides trabajando en un 40% el máximo.

Para sacar los resultados se considera una asimetría con una diferencia mayor de (1,5cm) la cual muestra que verticalmente la escapula debe situarse entre T2 y T7 y la posición correcta forma un Angulo de 30° respecto al plano frontal. **(58)**

El test slider lateral Scapular considera la posición de la escapula respecto a un plano de movimiento.

La confiabilidad del test es de 78 al 93% siendo utilizado en estudios de patologías de hombro como el realizado por Curtis & Roush. **(106)**

4.1.5.5 TEST DE BACK SCRATCH

Test utilizado para medir la función de la cintura escapular y que requiere del empleo de una cinta métrica. El paciente debe estar en bidespetacion, con una mano detrás de la cabeza y con el otro brazo detrás de la espalda, con la palma hacia afuera y lo dedos hacia arriba. (Anexo 22)

El fisioterapeuta indica al paciente que coloque una mano detrás de la cabeza y hacia atrás sobre el hombro y llegar lo más lejos posible en el medio de la espalda; la palma debe tocar su cuerpo y los dedos dirigidos hacia abajo, el otro brazo detrás de la espalda, con la palma hacia afuera, y los dedos hacia arriba y llegar lo más lejos posible sin superponerse los dedos medios de ambas manos.

RESULTADO: Medir la distancia entre las puntas de los dedos del medio. Si las puntas de los dedos se tocan, entonces la puntuación es 0. Si no se tocan, se tiene que medir la distancia entre las puntas de los dedos (una puntuación negativa), si se superponen, medida por la cantidad (una puntuación positiva) la confiabilidad del test es del 77% con una baja sensibilidad del 54%. **(Mark, 2012)**

4.1.5.6 EVALUACIÓN FUNCIONAL DEL DESEQUILIBRIO MUSCULAR:

Esta evaluación incluye la historia del paciente y sus problemas actuales musculoesquelético, procedimientos ortopédicos y las inspecciones visuales y palpatoria que son las más importantes. La evaluación es la conjunción de múltiples piezas de información para formar una hipótesis global coherente de la posible etiología y patomecánica.

- **Región escapular:**

La posición de la escápula y la distancia entre el borde vertebral de la escápula y la columna ofrecen información valiosa acerca de la calidad de la musculatura de esta región. Normalmente la escápula está ubicada entre T2 y T7 y alrededor de 7.6 cm de la columna. **(Sahrman, 2001)** La escápula debe descansar en la parrilla costal

sin ningún tipo de alamiento. Cualquier desviación de la posición normal provee información valiosa de la calidad y cantidad de activación de la musculatura de la cintura del hombro. Un aplanamiento o hundimiento del área interescapular indica inhibición o debilidad de los romboides o del trapecio medio (**Fig. a**). Similarmente, un aplanamiento del infraespinoso o de la fosa supraespinosa indica inhibición o debilidad del manguito rotador posterior (**Fig. b**). Si hay un alamiento de la escápula (**Fig. c**), se debe a una debilidad del serrato anterior y del trapecio bajo. Si la escápula está abducida a más de 7.6 cm desde la columna (**Fig. d**), el desequilibrio puede deberse reflejo de debilidad de los estabilizadores dinámicos de la escápula (romboides y trapecio medio) y una sobreactivación del pectoral mayor o menor y el trapecio superior. Adicionalmente, un dominante o sobre activado elevador de la escápula o romboides puede causar una rotación interna de la escápula contribuyendo a pinzamiento subacromial durante la elevación del brazo y contribuyendo también a la formación del síndrome cruzado superior. (Anexo 23)

4.1.5.7 TEST PARA EL PATRÓN DE MOVIMIENTO DEL PUSH-UP:

El push-up examina la calidad de la dinámica de estabilización escapular. Cuando el test se ejecuta apropiadamente, la escápula se abduce y rota ascendentemente en el momento en que el tronco es levantado durante el push-up. No debe existir asociación del movimiento de elevación de la escápula. El acoplamiento de fuerzas entre el serrato anterior y el trapecio, es imperativo para proveer un apropiado movimiento escapular, con los sinergistas escapulares, contribuyendo a su estabilidad. (Cools et al, 2003) La debilidad del serrato anterior se vuelve evidente cuando el paciente muestra una escápula alada o una aducción de la escápula o la escápula es incapaz de producir la amplitud total de movimiento en dirección hacia la abducción. La dominancia del trapecio superior y el elevador de la escápula es demostrada por una excesiva elevación de los hombros (encogimiento de hombros). El movimiento de bajada en el push up, es más sensible para detectar una rotación escapular excesiva, elevación, inclinación, alamiento, aducción o abducción debido a la carga excéntrica en estos músculos. El tipo de deterioro del movimiento escapular detectado depende de la dominancia de los sinergistas asociados al movimiento de push-up. (Anexo 22)

4.2 TRATAMIENTO FISIOTERAPÉUTICO

En terapia física, una evaluación estándar del CAH se observa la cantidad y la calidad del movimiento escapular durante la elevación del brazo, aunque se debería incluir la observación en su posición de reposo. **(107)** Muchos autores señalan la importancia de esta observación, porque puede desempeñar un papel importante y determinar un diagnóstico funcional. **(108,109,58,110)** Una escapula mal alineada es un indicativo de un cambio en la longitud y en la alineación de los músculos, que, a su vez, puede modificar la alineación articular. **(58)** A menudo se descuida esta contribución **(111)**, dejando en un segundo plano su importante papel como estructura intermedia. **(112)** No ayudan los mecanismos lesionados difusos, los puntos de referencia ocultos por los músculos y las pruebas diagnósticas, que a menudo no son suficientes para un diagnóstico diferencial definitivo. **(113)** Se suele comenzar por observar la postura normal de pie, lo que representa el efecto no mal de la gravedad en el individuo. **(114)** Se han de evaluar los efectos de la postura sobre la posición y el movimiento de la escapula, determinado la presencia o ausencia de anomalías. **(115)** Identificando los factores que predisponen a estos déficits posturales, se pueden orientar las decisiones del tratamiento. **(116)** Se critica que ante la falta de evidencia donde las alteraciones posturales contribuyen a las disfunciones de la articulación del hombro, no es necesario incluirlas en los exámenes físicos. **(117)** Casi siempre la presentación de un paciente es que ingresa por el dolor y la pérdida de función del hombro, se tiene que identificar las causas. Se suele decir un diagnóstico por las malas alineaciones o por la pérdida del movimiento y no por la fuente del dolor. **(58,118)** Pero la localización del dolor ayuda a su diagnóstico **(119)**, más aún si se identifica, no la estructura que duele, si no la fuente que causa el dolor, esta estructura puede ser la escapula, ya que se advierte que puede ser un factor desencadenante de las alteraciones del hombro.

4.2.1 LOS OBJETIVOS DE UN TRATAMIENTO FISIOTERAPÉUTICO SON:

- Mejorar la movilidad articular de hombro
- Mejorar la estabilidad escapular
- Mejorar la flexibilidad de los músculos escapulares

- Aumentar la fuerza muscular escapular

Para obtener dichos objetivos tenemos algunos tipos de tratamientos como:

Los agentes físicos: como la termoterapia, que es el uso de calor con fines terapéuticos en distintos grados de temperatura, que se clasifica en superficial, cuando es de baja penetración y profunda, cuando el efecto biológico llega a capas más profunda de los tejidos. **(120)** Se utiliza las compresas calientes, que produce propagación desde el agente térmico hasta el organismo, buscando siempre un efecto trófico, analgico, relajante muscular y mejorar la movilidad articular. **(121)** La cinesiterapia, es la aplicación de movimientos pasivos, activos asistidos, activos libres y movimientos resistidos, siempre persiguiendo el objetivo de aumentar el rango de movimiento, estimular receptores sensoriales y mantener el esquema corporal. **(122)**

4.2.2 TERAPIA CONVENCIONAL

4.2.2.1 DEFINICIÓN

Consiste en una serie de procedimientos que buscan disminuir el dolor con el uso de su equipo fisioterapéutico alcanzando un efecto placebo con resultados en poco tiempo. Con su aplicación se genera una mejoría momentánea para el restablecimiento del movimiento no funcional mediante una pobre estabilidad dinámica del manguito rotador. **(123)**

4.2.2.2 OBJETIVOS DEL PROGRAMA DE TERAPIA CONVENCIONAL

- Disminuir el dolor.
- Aumentar la flexibilidad de músculos de hombro.
- Aumentar la fuerza muscular de hombro.

4.2.2.3 PROGRAMA DE TERAPIA CONVENCIONAL

La terapia convencional consiste en la utilización de agentes físicos como la termoterapia, donde se utiliza el calor con fines terapéuticos logrando estimulación de la circulación y del metabolismo local, antiinflamatorio y analgico. El tratamiento incluye ejercicios globales de hombro después de varias sesiones donde el tiempo de terapia está destinado a pasar en la camilla con todo elemento disponible en el área de rehabilitación sin identificación de factores de riesgo físicos. **(Martínez & Fuster, 2006)**

4.3. REEDUCACIÓN MUSCULAR

4.3.1 DEFINICIÓN

Proceso de reaprendizaje de la función, con el cual se busca recuperar el dominio muscular voluntario dentro de los límites funcionales. Comprende enseñar al músculo o un grupo muscular su función que en algún momento fue alterada por alguna lesión o por desuso. Permite tomar conciencia motora y respuesta voluntaria antes del trabajo de ejercicios. **(124)** La reeducación muscular consiste en una serie de fases en donde el paciente con el fisioterapeuta como guía consigue una mejoría del CAH. Con dicho método se trata de generar una estabilidad articular completa para el restablecimiento del movimiento funcional mediante la estabilidad dinámica. **(123)**

4.3.2. OBJETIVOS DEL PROGRAMA DE REEDUCACIÓN MUSCULAR

- Mejorar la función escapular.
- Desarrollar conciencia motora del movimiento escapular.

4.3.3 TIPOS DE REEDUCACIÓN MUSCULAR

- Reeducación muscular analítica: se realiza el procedimiento de músculo o un grupo muscular específico.
- Reeducación muscular funcional: se realiza el procedimiento de un músculo o varios grupos musculares a través de actividades globales.
- Reeducación muscular instrumental: se realiza el procedimiento a través de instrumentos externos como por ejemplo el electro estimulador. **(125)**

La reeducación muscular se basa en un proceso neuromuscular en secuencia, donde se da la estimulación sensorial, con él envío de información a través de impulsos hacia la médula espinal, la cual se envían impulsos eferentes hacia las neuronas motoras, en donde se origina la contracción de fibras musculares de manera voluntaria. **(124)**

4.3.4 PROGRAMA DE REEDUCACIÓN MUSCULAR

La reeducación muscular analítica propuesta para la investigación es una parte de la fisioterapia que se encarga de mejorar las alteraciones musculares provocadas por disfunciones fisiológicas que generan cambios en la función muscular normal, ya sea por una lesión, por desuso o una atrofia. Su finalidad es brindar al paciente la capacidad de realizar un control voluntario de su músculo con un enfoque de funcionalidad a través de un programa pre programado. **(126)**

4.3.4.1 FASE DE ACTIVACIÓN

Esta fase es una de la más importantes para tener en cuenta ya que se realiza la activación del musculo o un grupo muscular para tratar. El fisioterapeuta toma un rol indispensable en este procedimiento al palpar toda la longitud del musculo o grupo muscular que desea trabajar, indicando la dirección del movimiento, el arco de movilidad y realiza un trabajo de sensibilidad de la zona. Se debe tomar en cuenta que todo este procedimiento pasivo va enfocado hacia un aprendizaje y memorización del movimiento efectuado por el fisioterapeuta por medio de la percepción sensorial (visual, auditiva, táctil). **(124)**

4.3.4.2 FASE DE COORDINACIÓN

En esta fase se busca desarrollar la capacidad de realizar patrones motores automáticos. Para ello se proponen actividades complejas donde participan varios músculos para incidir en el desarrollo de la coordinación.

La coordinación muscular se define como la capacidad de la persona para usar los músculos correctos en el momento apropiado y con la intensidad adecuada para realizar de manera eficaz el movimiento. La coordinación se enfrenta a través de los reflejos condicionantes. **(124)**

4.3.4.3 FASE DE RESISTENCIA A LA FATIGA

Es la última fase de la reeducación muscular, se enfoca en que el paciente realice actividades repetitivas y de la vida diaria sin fatiga muscular, ni compensaciones. Esta fase se realizará a través de actividades de ejercicios de resistencia progresiva, calidad y cantidad de movimiento. **(125)**

CONCLUSIONES

1. La escápula está profundamente relacionada con los movimientos en el complejo articular del hombro ya sea por su anatomía o por su biomecánica. De esta manera es cómo podemos ver que alteraciones de la posición escapular (diskinesias), y del movimiento escapular ocurren en un 68% a 100% de las personas con alguna lesión de hombro. La escápula desempeña un papel clave en la función del hombro, de modo que la aparición de lesiones en las estructuras relacionadas con la fijación de la escápula se asocia con inestabilidad, desequilibrio muscular y deterioro funcional del hombro.
2. Los conceptos que existen de una orientación ideal de la escápula o que el fortalecimiento muscular solitario del serrato anterior será efectivo para el tratamiento de las personas con diskinesia tampoco es compatible.
3. Este Trabajo de Suficiencia Profesional donde se enfoca una perspectiva analítica sugiere que el modelo de estabilización escapular clínica actual es incierto y tiene un apoyo limitado de la evidencia actual. Por tal razón se espera que el presente trabajo pueda servir como ayuda para futuros estudios.
4. Opcionalmente, las ideas sobre la sinergia y rigidez muscular, la redundancia motora, el desequilibrio muscular y la variabilidad del patrón de movimiento acoplado deben estar al frente de las consideraciones sobre la contribución de la escápula al movimiento y la patología del hombro.
5. Por último, las dimensiones de estabilidad escapular deberían quitar importancia a la escápula y definirse por la capacidad de regresar o recuperar una orientación o de continuar un trayecto de movimiento de toda la extremidad superior.

RECOMENDACIONES

1. Hay evidencias de alteraciones cinemáticas escapulares asociadas con dolor de hombro y también tenemos evidencia de alteraciones en los patrones de reclutamiento de músculos escapulares en los diferentes pacientes con respecto a los cambios en la fuerza, la flexibilidad, el control motor. En particular, la falta de flexibilidad, en combinación con la disfunción muscular del serrato anterior y el trapecio, podría ser la base clínica para un programa de tratamiento administrado a los diferentes pacientes.
2. Se sugiere, tratar de cambiar el enfoque global para determinar desviaciones precisas del movimiento de la escápula que conducen a una evaluación analítica y completa que sigue siendo importante, en las disfunciones de la escápula y que no deben considerarse automáticamente como deterioro y tener algunas intervenciones aisladas, como estirar el músculo pectoral menor por falta de inclinación posterior o fortalecer el músculo serrato anterior, con la idea de que dichas intervenciones mejorarán los futuros diagnósticos.
3. Se sugiere enfatizar las intervenciones que requieren que el complejo del hombro funcione como una unidad de transferencia de fuerza y una activación muscular en posiciones funcionalmente relevantes. La capacitación funcionalmente relevante debe ser basada en datos, criterios y que sea específica del paciente para cumplir con las demandas de actividad particulares.
4. Se sugiere considerar en el paciente de hombro doloroso no sólo evaluar test ortopédicos sino también tener en cuenta la valoración del dolor, de discapacidad, de movilidad funcional y de fuerza muscular para poder tener un diagnóstico más específico y poder elaborar objetivos claros para el plan de tratamiento de cada paciente de acuerdo a sus limitaciones.
5. Se sugiere tratar a cada paciente con diferente expectativa en el abordaje terapéutico, con un objetivo trazado de acuerdo a las diferentes evaluaciones para obtener resultados eficientes y eficaces en donde cada maniobra debe ser explicado y controlado de manera correcta.

BIBLIOGRÁFIAS

1. Kibler WB, Kuhn JE, Wilk K, et al. The disabled throwing shoulder: spectrum of pathology–10-year update. *Arthroscopy*. 2013; 29 (1): 141– 161.e126.
2. Kibler WB, Ludewig PM, McClure PW, Michener LA, Bak K, Sciascia AD. Clinical implications of scapular dyskinesis in shoulder injury: the 2013 consensus statement from the “Scapular Summit.” *Br J Sports Med*. 2013; 47 (14): 877– 885.
3. Myers JB, Laudner KG, Pasquale MR, Bradley JP, Lephart SM. Scapular position and orientation in throwing athletes. *Am J Sports Med*. 2005; 33 (2): 263– 271.
4. Gutiérrez H, Cereceda C., Olgún C, Jordán R, Gana G. Validez y confiabilidad de la evaluación clínica de la Dyskinesis Escapular a través de criterios visuales: Una revisión de la literatura. *Research Gate*. 2015; 2 (10): 5.
5. Yamaguchi, K, Sher JS, J, Andersen, W, & Garretson, R. (Febrero, 2000). Glenohumeral motion in patients with rotator cuff tears: A comparison of asymptomatic and symptomatic shoulders. *Journal of shoulder and Elbow Surgery*, 9(1), 6-11.
6. MacDermid J, Ramos J, Drosdowech D, Faber K, Patterson S. The impact of rotator cuff pathology on isometric and isokinetic strength, function, and quality of life. *J Shoulder Elbow Surg*. 2004;13(6):593-8.
7. Rogers J, Holm M. Accepting the challenge of outcome research: examining the effectiveness of occupational therapy practice. *Am J Occup Ther*. 1994; 48:871-4
8. Ludewig, P, & Cook, T. (Marzo2008). Alterations in shoulder kinematics and Associated Muscle Activity in People With of Shoulder Impingement. *Physical Therapy*, 80(3),276-291 Moore, K. (2007) *Anatomía con Orientación Clínica*. Buenos Aires: Editorial Medica Panamericana.
9. Cools A, Struyf F, De Mey K, Maenhout A, Castelein B, Cagnie B. Rehabilitation of scapular dyskinesis: from the office worker to the elite overhead athlete. *Br J Sports Med*. 2013; 48(8):692-7
10. Alonso, J. (mayo de 2012). *Biomecánica de la cintura escapular*. *REHABILITACION*,2(1), 4-7.

11. Ludewig PM, Reynolds JF. The association of scapular kinematics and glenohumeral joint pathologies. *J Orthop Sports Phys Ther.* 2009; 39:90–104.
12. Kibler WB, Ludewig PM, McClure PW, et al. Clinical implications of scapular dyskinesis in shoulder injury: the 2013 consensus statement from the “scapular summit.” *Br J Sports Med.* 2013; 47:877–885
13. Mottram SL. Dynamic stability of the scapula. *Man Ther.* 1997; 2:123–131.
14. Kibler WB, Sciascia A. Current concepts: scapular dyskinesis. *Br J Sports Med.* 2010; 44:300–305.
15. Paine R, Voight ML. The role of the scapula. *Int J Sports Phys Ther.* 2013; 8:617–629.
16. Goss C, ed. *Gray’s Anatomy of the Human Body.* 27.^a ed. Philadelphia: Lea & Febiger; 1959.
17. DePalma A. Surgical anatomy of the acromioclavicular and sternoclavicular joints. *Surg Clin North Am.* 1963; 43:1541-1550.
18. Sarrafian SK. Gross and functional anatomy of the shoulder. *Clin Orthop.* 1983; 173:11-18.
19. Quiring D, Boroush EL. Functional anatomy of the shoulder girdle. *Arch Phys Med.* 1946; 27:90-96.
20. Zuckerman JD, Matsen FA III. Biomechanics of the shoulder. En: Nordin M, Frankel VH, eds. *Basic Biomechanics of the Musculoskeletal System.* 2.^a ed. Philadelphia: Lea & Febiger; 1989:225-247.
21. Inman V, Saunders M, Abbott LC. Observations on the function of the shoulder joint. *J Bone Joint Surg Am.* 1944; 26:1-30.
22. Dawson DM, Hallett M, Millender LH. *Entrapment Neuropathies.* 2.^a ed. Boston: Little, Brown; 1990.
23. Conway SR, Jones HR. Entrapment and compression neuropathies. En: Tollison CD, ed. *Handbook of Chronic Pain. Management* Baltimore: Williams & Wilkins; 1989.

24. Bagg SD, Forrest WJ. A biomechanical analysis of scapular rotation during arm abduction in the scapular plane. *Am J Phys Med Rehabil.* 1988; 67:238-245.
25. Basmajian JV, Bazant FJ. Factors preventing downward dislocation of the adducted shoulder. *J Bone Joint Surg Am.* 1959; 41:1182.
26. Saha AK. *Recurrent Anterior Dislocation of the Shoulder: A New Concept.* Calcuta: Academic Publications; 1969.
27. Kapandji JA. *Physiology of the Joints.* Londres: E&S Livingstone; 1970.
28. Kent BE. Functional anatomy of the shoulder complex: a review. *Phys Ther.* 1971; 51:867-947.
29. Rothman RH, Marvel JP Jr, Heppenstall RB. Anatomic considerations in the glenohumeral joint. *Orthop Clin North Am.* 1975; 6:341-352.
30. Codman EA. *The Shoulder.* Boston: Thomas Todd; 1934.
31. Hébert LJ, Moffet H, McFadyen BJ, Dionne CE. Scapular behavior in shoulder impingement syndrome. *Arch Phys Med Rehabil.* 2002 Jan;83(1):60-9.
32. Struyf F, Nijs J, Baeyens JP, Mottram S, Meeusen R. Scapular positioning and movement in unimpaired shoulders, shoulder impingement syndrome, and glenohumeral instability. *Scand J Med Sci Sports* 2011 Jun;21(3):352-8. doi: 10.1111/j.1600-0838.2010.01274.x. Epub 2011 Mar 8.
33. Ludewig PM, Reynolds JF. The association of scapular kinematics and glenohumeral joint pathologies. *J Orthop Sports Phys Ther.* 2009 Feb;39(2):90-104. doi: 10.2519/jospt.2009.2808.
34. Nijs JN, Roussel N, Struyf F, Mottram S, Meeusen R. Clinical assessment of scapular positioning in patients with shoulder pain: state of the art. *J Manipulative Physio Ther,* 2007 Jan; 30(1):69-75.
35. Schieber MH, Baker JF. Control of movement. In: Squire LR, Berg D, Bloom FE, et al, eds. *Fundamental Neuroscience.* 4th ed. San Diego, CA: Academic Press; 2013: 631–651.

- 36.** Braman JP, Engel SC, Laprade RF, Ludewig PM. In vivo assessment of scapulohumeral rhythm during unconstrained overhead reaching in asymptomatic subjects. *J Shoulder Elbow Surg.* 2009; 18:960–967
- 37.** McClure PW, Michener LA, Sennett BJ, Karduna AR. Direct 3-dimensional measurement of scapular kinematics during dynamic movements in vivo. *J Shoulder Elbow Surg.* 2001; 10:269–277.
- 38.** Lee SK, Yang DS, Kim HY, Choy WS. A comparison of 3D scapular kinematics between dominant and nondominant shoulders during multiplanar arm motion. *Indian J Orthop.* 2013; 47:135–142.
- 39.** Amasay T, Karduna AR. Scapular kinematics in constrained and functional upper extremity movements. *J Orthop Sports Phys Ther.* 2009; 39:618–627.
- 40.** Inman VT, Saunders JB, Abbott LC. Observations of the function of the shoulder joint. 1944. *Clin Orthop Relat Res.* 1996; 330:3–12.
- 41.** Phadke VP, Camargo P, Ludewig P. Scapular and rotator cuff muscle activity during arm elevation: a review of normal function and alterations with shoulder impingement. *Rev Bras Fisioter.* 2009; 13:1–9.
- 42.** McQuade KJ, Smidt GL. Dynamic scapulohumeral rhythm: the effects of external resistance during elevation of the arm in the scapular plane. *J Orthop Sports Phys Ther.* 1998; 27:125–133.
- 43.** Pascoal AG, van der Helm FF, Pezarat Correia P, Carita I. Effects of different arm external loads on the scapulo-humeral rhythm. *Clin Biomech (Bristol, Avon).* 2000;15(suppl 1): S21–S24.
- 44.** Michiels I, Grevenstein J. Kinematics of shoulder abduction in the scapular plane. On the influence of abduction velocity and external load. *Clin Biomech (Bristol, Avon).* 1995; 10:137–143.
- 45.** Hallström E, Kärrholm J. Shoulder rhythm in patients with impingement and in controls: dynamic RSA during active and passive abduction. *Acta Orthop.* 2009;80: 456–464.

- 46.** Yang JL, Lu TW, Chou FC, et al. Secondary motions of the shoulder during arm elevation in patients with shoulder tightness. *J Electromyogr Kinesiology*. 2009; 19:1035– 1042.
- 47.** Orstad JD, Ludewig PM. Comparison of scapular kinematics between elevation and lowering of the arm in the scapular plane. *Clin Biomech (Bristol, Avon)*. 2002; 17:650– 659.
- 48.** McQuade KJ, Dawson J, Smidt GL. Scapulothoracic muscle fatigue associated with alterations in scapulohumeral rhythm kinematics during maximum resistive shoulder elevation. *J Orthop Sports Phys Ther*. 1998; 28:74–80. 04-20.
- 49.** Wu G, van der Helm FC, Veeger HE, et al. ISB recommendation on definitions of joint coordinate systems of various joints for the reporting of human joint motion, part II: shoulder, elbow, wrist and hand. *J Biomech*. 2005; 38:981–992.
- 50.** Alonso Calvo J et al. Biomecánica de la cintura escapular. Las Palmas de Gran Canaria: Universidad de Las Palmas, Departamento de Ciencias Médicas y Quirúrgicas: Hospital Universitario Insular. *Canarias médica y quirúrgica*. 2005 Sept-Dic;3(8):33-38. Disponible en <http://hdl.handle.net/10553/6169>
- 51.** Lazar MA, Kwon YW, Rokito AS. Snapping scapula syndrome. *J Bone Joint Surg Am*. 2009; 91:2251-2262. doi:10.2106/JBJS.H.01347.
- 52.** Ludewig P, Borstad J. The shoulder complex. En: Levangie P, Norkin C. *Joint structure and function: a comprehensive analysis*. 4th ed. Philadelphia: Davis, F.A.; 2005; 3(7):233-271.
- 53.** Ruano D, Canals M, Potau JM. Biomecánica del hombro. 13ª Jornadas canarias de traumatología y cirugía ortopédica. Las Palmas de Gran Canaria: Hospital Insular. ISSN 1135-724X, 1999;13:91-93.
- 54.** Joselovsky A. *Antropología evolutiva de la postura: Sus consecuencias patológicas hoy*. Madrid: Cultiva Libros; 2013.

- 55.** Acero J. Fundamentos biomecánicos de los movimientos del complejo del hombro. Memorias. Congreso Bolivariano de Medicina y Ciencias Aplicadas al Deporte 2005. Armenia, Colombia. Ed. Kinesis; 2005. 1:35-48, 75-100.
- 56.** León castro y cols. Manual de fisioterapia. Módulo Iii. Traumatología, afecciones cardiovasculares y otros campos de actuación. Pág. 84. Editorial MAD 2004.
- 57.** Rockwood y cols. Hombro. vol. 1. Cap. 6 Biomecánica del hombro. Marban libros. Madrid 2006.
- 58.** Sahrman, Shirley A. (2006). diagnóstico y tratamiento de las alteraciones de movimiento. badalona (España): paidotribo.
- 59.** Fisher SV, Gullickson G. Energy cost of ambulation in health and disability: A literature review: Arch Phys Med Rehabil 59:124, 1978.
- 60.** Neumann, Donald A. Fundamentos de la Rehabilitación Física. Cinesiología del Sistema Musculoesquelético. Editorial Paidotribo; España. 2008.
- 61.** Méndez M, Mina J. Estudio Comparativo entre terapia convencional y reeducación muscular en pacientes con disquinesia [Tesis licenciatura]. Chile: Facultad de Ciencias de la Salud; 2017.
- 62.** Rubin BD, Kibler WB. Fundamental principles of shoulder rehabilitation: conservative to postoperative management. Arthroscopy. 2002;18(9 suppl 2):29–39.
- 63.** Andersen CH, Zebis MK, Saervoll C, et al. Scapular muscle activity from selected strengthening exercises performed at low and high intensities. J Strength Cond Res. 2012; 26:2408–2416.
- 64.** Kibler WB, Sciascia A, Dome D. Evaluation of apparent and absolute supraspinatus strength in patients with shoulder injury using the scapular retraction test. Am J Sports Med. 2006; 34:1643–1647.
- 65.** Ekstrom RA, Donatelli RA, Soderberg GL. Surface electromyography analysis of exercises for the trapezius and serratus anterior muscles. J Orthop Sports Phys Ther. 2003; 33:247–258.
- 66.** Fuller BR, Applewhite EJ, Loeb AL. Synergetics: Explorations in the Geometry of Thinking. London, United Kingdom: Macmillan Publishers; 1979.

- 67.** Levin SM. The scapula is a sesamoid bone. *J Biomech.* 2005; 38:1733–1736.
- 68.** Lopez, R., Gallardo, E., Fernandez, L., Arriaza, R., & Lopez, E. (2013). Papel de la disfunción escapulotorácica en la afección de la articulación acromioclavicular. *Revista española de artroscopia y cirugía articular.*
- 69.** Sanjurjo, R. (2015). Efectos del dolor en el complejo articular del hombro sobre la cinemática escapular. *Universidad Da Coruña.*
- 70.** Cools, A., Struyf, F., Mey, K., & Maenhout, C. (2014). Rehabilitation of scapular dyskinesis. *En t. o. athlete. PubMed.*
- 71.** Kibler, & McMullen. (2003). Scapular dyskinesis and its relation to shoulder pain. *PubMed.*
- 72.** Cools, A. (2013). Rehabilitation of scapular dyskinesis: from the office worker to the elite overhead athlete. *British Journal Of Sports Medicine.*
- 73.** Mottram SL. Dynamic stability of the scapula. *Man Ther.* 1997; 2:123–131.
- 74.** Clarkson, H. (2013). proceso evaluativo musculoesquelético. *Barcelona: paidotribo.*
- 75.** Kibler, W., Uhl, T., & Maddux, J. (2002). Qualitative clinical evaluation of scapular dysfunction: a reliability study. *Shoulder Elbow Surg*, 11(6).
- 76.** Veliz, & Rodríguez, C. &. (2015). Abordaje Kinesico en Ocientes con Diskinesia Escapular. *Tlaca - Chile.*
- 77.** Kisner, C., & Colby, L. (2005). *Ejercicio Terapéutico.* Barcelona: Paidotribo.
- 78.** Neuman Donald. *Fundamentos de Rehabilitación Física. Cinesiología del Sistea Músculo Esquelético.* Primera ed. Barcelona: Paidotribo; 2007.
- 79.** Huang Tsun-Shun, Huang Han-Yi, Wang Tyng-Guey, Tsai Yun-Shen, Lin Jiu-Jenq. Comprehensive classification test of scapular dyskinesis: A reliability study. *Manual Therapy.* 2015 Jun; 20(3): p. 427-432.
- 80.** Kibler WB, Sciascia A. The shoulder at risk: scapular dyskinesis and altered glenohumeral rotation. *Oper Tech Sports Med.* 2016 April 7.

- 81.** Otoshi K, Takegami M, Sekiguchi M, Onishi Y, Yamazaki S, Otani K, et al. Association between kyphosis and subacromial impingement syndrome: LOHAS study. *Journal of Shoulder and Elbow Surgery*. 2014 Dec; 23.
- 82.** Cools A, Witvrouw E, Mahieu N, Danneels L. Isokinetic Scapular Muscle Performance in Overhead Athletes with and Without Impingement Symptoms. *Journal of Athletic Training*. 2005; 40 (2): 104-110.
- 83.** Bahr R, Krosshaug T. Understanding injury mechanisms: a key component of preventing injuries in sport. *British Journal of Sports Medicine*. 2005;39 (16): 324-329
- 84.** Burkhart S, Morgan C, Kibler W. The disabled throwing shoulder: spectrum of pathology Part I: pathoanatomy and biomechanics. *Arthroscopy*. 2003; 19 (4): 404-20.
- 85.** Christoffer, H., Andersen, L., Zebis, & Sjogaard, G. 2013. Effect of Scapular Function Training Pain in the Neck/Shoulder Region: A Randomized Controlled Trial. *Occup Rehabil*, 24(2), 316-324.
- 86.** Daza, J. 2007. *Evaluación Clínico Funcional del movimiento corporal Humano* Barcelona: Panamericana.
- 87.** Warner, J., Micheli, L., Arslanian, L., & Kennedy, J. (2002). Scapulothoracic motion in normal shoulders and shoulders with glenohumeral instability and impingement syndrome. A study using Moiré topographic analysis *Clin Orthop Relat Res*, 5(3), 191-199.)
- 88.** Forthomme B, Crielaard JM, Croisier JL. Scapular positioning in athlete's shoulder: particularities, clinical measurements and implications. *Sports Med*. 2008;38(5):369-86.
- 89.** Curtis T, Roush JR. The lateral scapular slide test: A reliability study of males with and without shoulder pathology. *N Am J Sports Phys Ther*. 2006 Aug;1(3):140–146.
- 90.** Ludewig PM, Cook TM, Nawoczenski DA. Three-dimensional scapular orientation and muscle activity at selected positions of humeral elevation. *J Orthop Sports Phys Ther*. 1996 Aug;24(2):57-65.

- 91.** Struyf F, Nijs J, Mottram S, Roussel NA, Cools AM, Meeusen R. Clinical assessment of the scapula: a review of the literature. *Br J Sports Med.* 2012 Jul 21. [Epub ahead of print].
- 92.** Sobush DC, Simoneau GG, Dietz KE, Levene JA, Grossman RE, Smith WB. The Lennie test for measuring scapula position in healthy young adult females: a reliability and validity study. *J Orthop Sports Phys Ther*, 1996;23:39-50
- 93.** McFarland EG, Garzon-Muvdi J, Jia X, et al. Clinical and diagnostic tests for shoulder disorders: a critical review. *Br J Sports Med* 2010; 44:328–32.
- 94.** Aitken A. Reliability of visual assessment of forward head posture in standing [dissertation]. Unitec Institute of Technology. New Zealand; 2008.
- 95.** Kibler WB, McMullen J. Scapular dyskinesia and its relation to shoulder pain. *J Am Acad Orthop Surg.* 2003 Mar-Apr;11(2):142-51.
- 96.** Uhl TL, Kibler WB, Gecewich B, Tripp BL. Evaluation of Clinical Assessment Methods for Scapular Dyskinesia. *Arthroscopy.* 2009 Nov;25(11):1240-8.
- 97.** Rabin A, Irrgang JJ, Fitzgerald GK, Eubanks A. The intertester reliability of the Scapular Assistance Test. *J Orthop Sports Phys Ther.* 2006 Sep;36(9):653-60.
- 98.** Struyf F. Et al. Scapular positioning and motor control in children and adults: a laboratory study using clinical measures. *Man Ther.* 2011 Apr;16(2):155-60. doi: 10.1016/j.math.2010.09.002. Epub 2010 Oct 14. cana).
- 99.** Heredia, K., & Triviño, E., (2016). *Reeducación Kinésica Funcional de la Cintura Escapular en mujeres de 30 a 70 años de edad con limitación de miembro superior post mastectomía que acuden al área de terapia física del Instituto Oncológico “Juan Tanca Marengo” Universidad Católica de Guayaquil: GUAYAQUIL.*
- 100.** Grupo Barcelona de medicina ortopédica i manual [sede web]. Barcelona: GBMOIM; Dic 2011 [acceso el 15 de enero de 2013]. Colell F. El hombro en medicina manual/neural. Disponible en: <http://www.gbmoim.com/?cat=2>
- 101.** Gil JM. *Palpación y medicina manual.* Barcelona 2009 (Monografía en internet) GBMOIM (consultado 14enero 2013). Disponible en: <http://www.gbmoim.com/?p=2324>

- 102.** Greenman PE. Principios y práctica de la medicina manual. 3ª ed. Madrid: Panamericana; 2006.
- 103.** Voight ML, Thomson BC. The Role of the Scapula in the Rehabilitation of Shoulder Injuries. *J Athl Train.* 2000 Jul-Sep;35(3):364-372.
- 104.** Heyward, V., (2006). Evaluación y prescripción del ejercicio. Barcelona: Editorial Paidotribo.
- 105.** Juan A. Díaz Mancha, La Valoración Manual en Reumatología, Traumatología y Ortopedia CAP, 1 Miembros Superiores p. 85,86 Elsevier España, S. L.2014
- 106.** Curtis, t., & Roush, j. (2012). The lateral scapular slide test: a reliability study of males with and without shoulder pathology. *North American journal of sports physical therapy,* 1(3), 21-34.
- 107.** Culham E, Peat M. Functional anatomy of the shoulder complex. *J Orthop Sports Phys Ther.* 1993 Jul;18(1):342-50
- 108.** Da Costa BR, Armijo-Olivo S, Gadotti I, Warren S, Reid DC, Magee DJ. Reliability of scapular positioning measurement procedure using the palpation meter (9). *Physiotherapy.* 2010 Mar;96(1):59-67.
- 109.** Kibler WB, McMullen J. Scapular dyskinesis and its relation to shoulder pain. *J Am Acad Orthop Surg.* 2003 Mar-Apr;11(2):142-51.
- 110.** Poppen NK, Walker PS. Normal and abnormal motion of the shoulder. *J Bone Joint Surg Am.* 1976 Mar;58(2):195-201.
- 111.** Forthomme B, Crielaard JM, Croisier JL. Scapular positioning in athlete's shoulder: particularities, clinical measurements and implications. *Sports Med.* 2008;38(5):369-86.
- 112.** Karduna AR, McClure PW, Michener LA, Sennett BJ. Dynamic measurements of three-dimensional scapular kinematics: a validation study. *J Biomech Eng.* 2001; 123:184-190. DOI: 10.1115/1.1351892.
- 113.** McFarland EG, Garzon-Muvdi J, Jia X, et al. Clinical and diagnostic tests for shoulder disorders: a critical review. *Br J Sports Med* 2010; 44:328–32.

- 114.** Tucker J. Posture evaluations, part 3: the shoulder and scapula. *Dynamic Chiropractic*. 2010 Aug;28(18).
- 115.** Kibler WB, Ludewig PM, McClure PW, Michener LA, Bak K, Sciascia AD. Clinical implications of scapular dyskinesis in shoulder injury: the 2013 consensus statement from the “scapular summit”. *Br J Sports Med*. 2013 Apr 18.
- 116.** Greenfield B, Catlin PA, Coats PW, Green E, McDonald JJ, North C. Posture in patients with shoulder overuse injuries and healthy individuals. *J Orthop Sports Phys Ther*. 1995 May;21(5):287-95.
- 117.** Sahrman SA. Does postural assessment contribute to patient care? *J Orthop Sports Phys Ther*. 2002 Aug;32(8):376-9.
- 118.** Caldwell C, Sahrman S, Van Dillen L. Use of a movement system impairment diagnosis for physical therapy in the management of a patient with shoulder pain. *J Orthop Sports Phys Ther*. 2007 Sep;37(9):551-63. 60
- 119.** Burbank KM, Stevenson JH, Czarnecki GR, Dorfman J. Chronic shoulder pain: part I. Evaluation and diagnosis. *Am Fam Physician*. 2008 Feb 15;77(4):453-
- 120.** Cameron, N. (2009), p. 4. *Terapia |convencional*. MADRID: Mad.
- 121.** León, J., Gálvez, D., Arcas, M., & Paniagua, (2006). *Fisioterapeutas del servicio gallego de salud*. MADRID: Mad.
- 122.** Arcas, M., Gálvez, D., & León, J., (2005). *Fisioterapeuta del servicio de salud de la comunidad de Madrid*. MADRID: Mad.
- 123.** (Brotzman, B., & Manske, R., (2012). *Clinical Orthopaedic Rehabilitation Elsevier Health Sciences New York*. Expert Consult.
- 124.** Chang, C., (2013). *Reducción muscular*. Madrid: MAD.
- 125.** Arcas, M., Galvez, D., León, J., Paniagua, S., & Pellicer, M. (2004) *Manual fisioterapeuta*. Editorial MAD.
- 126.** Howse, J., (2002). *Prevención de lesiones*. México DF: Editorial Paidotribo.
- 127.** Lawrence RL, Braman JP, Laprade RF, Ludewig PM. Comparison of 3-dimensional shoulder complex kinematics in individuals with and without shoulder pain, part 1:

sternoclavicular, acromioclavicular, and scapulothoracic joints. *J Orthop Sports Phys Ther.* 2014; 44:636– 645, A1–A8.

128. Ratcliffe E, Pickering S, McLean S, Lewis J. Is there a relationship between subacromial impingement syndrome and scapular orientation: a systematic review [erratum in: *Br J Sports Med.* 2014; 48:1396]. *Br J Sports Med.* 2014; 48:1251–1256.

129. Sherman A. Dynamical systems theory in physiology. *J Gen Physiol.* 2011; 138:13–19.

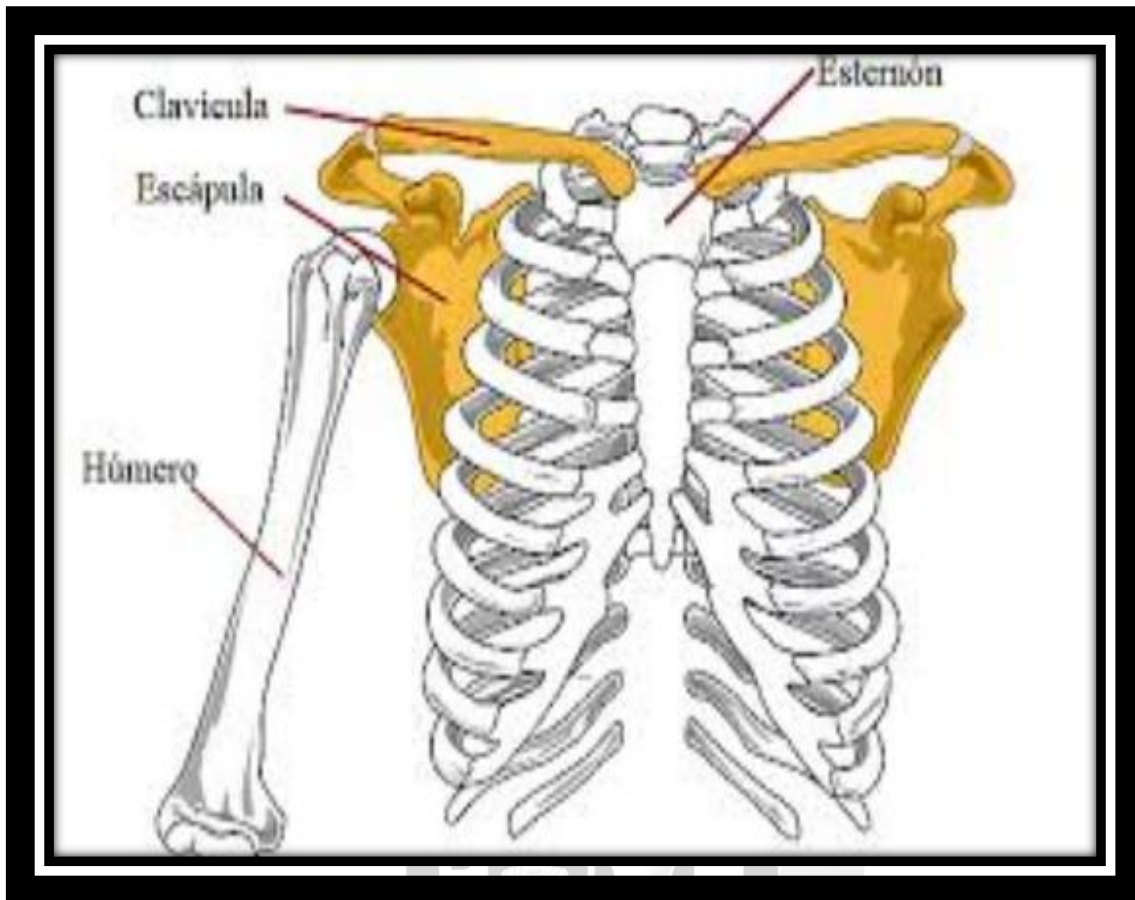
130. Thomas SJ, Swanik CB, Kaminski TW, et al. Assessment of subacromial space and its relationship with scapular upward rotation in college baseball players. *J Sport Rehabil.* 2013; 22:216–223.

131. Graven-Nielsen, Svensson and Arendt-Nielsen, 1997. Lund et al, 1991.



ANEXOS

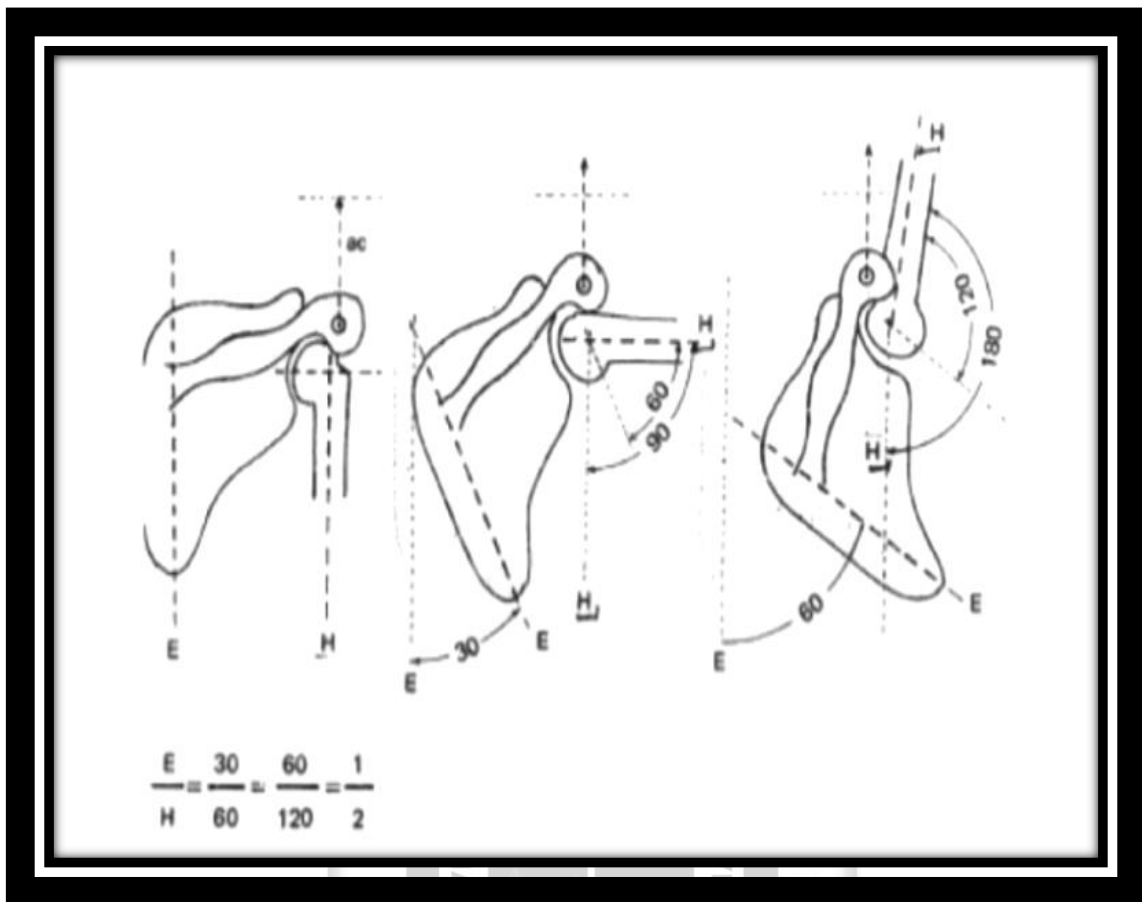
Anexo 1: La Cintura Escapular



La cintura escapular es un conjunto de huesos que se encarga de conectar la extremidad superior con el esqueleto axial al lado izquierdo y derecho del cuerpo y sirve como unión para los músculos de la parte superior de la espalda, el pecho y el cuello.

Referencia: <https://www.euston96.com/cintura-escapular>

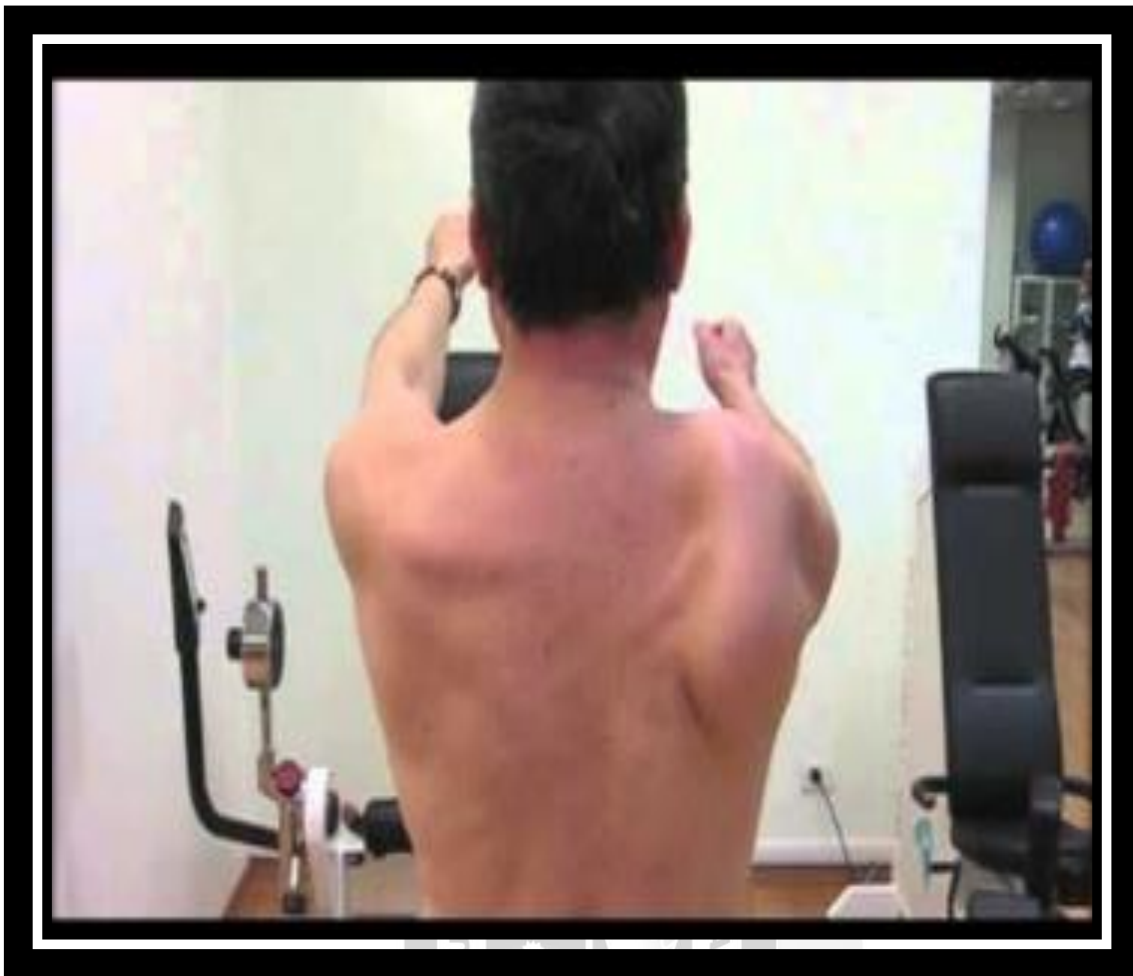Anexo 2: Ritmo Escapulohumeral



Se entiende como ritmo escapulo humeral al movimiento coordinado entre la articulación glenohumeral y la escapulotorácica. El húmero y la escápula tienen un movimiento con una relación constante. Una proporción de dos grados de movilidad glenohumeral por cada grado de movilidad escapulotorácica, que nos da como resultado 120 grados de movilidad de la articulación glenohumeral y 60 grados de movilidad escapular al concluir la flexión del hombro (31). Sahrman.

Referencia: <https://es.slideshare.net//ateneo-ritmo-escapulo-humeral>

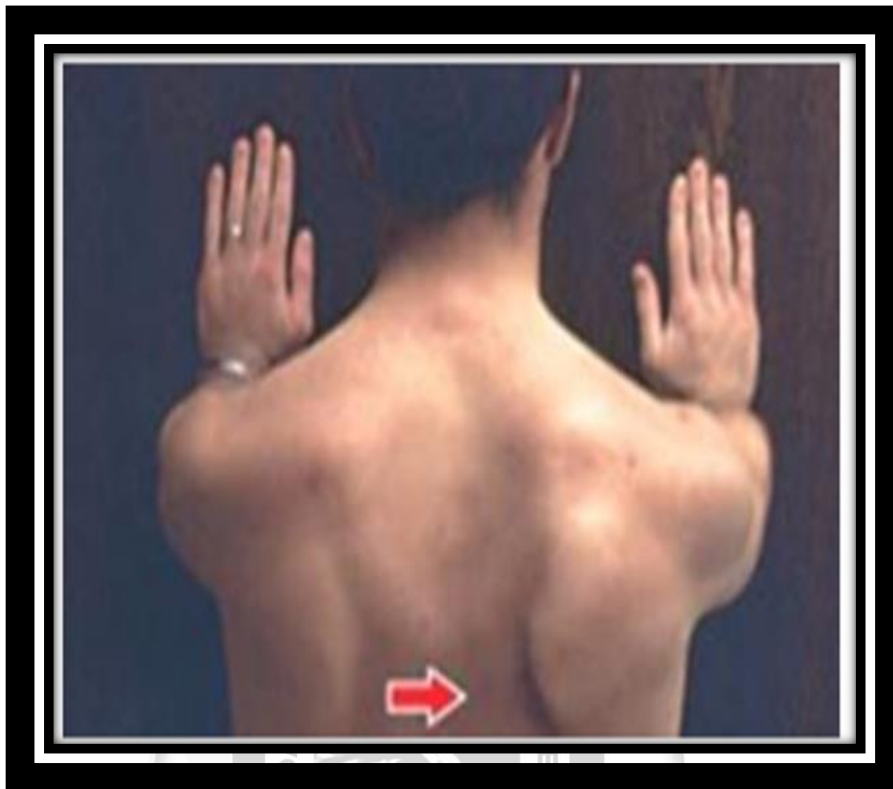Anexo 3: Diskinesia Escapular



La diskinesia escapular (DE) es una alteración; que se observa en la posición y en los patrones de movimiento normal de la escapula en el momento que se produce el movimiento de los miembros superiores. Ocurre en conjunto con alteraciones biomecánicas y fisiológicas que va dificultar el dominio muscular de la escapula.

Referencia: <https://workhardplayhardptblog.wordpress.com/2016/04/27/disfuncion-escapular-y-deporte/>

Anexo 4: Diskinesia Escapular tipo I según Sahrman



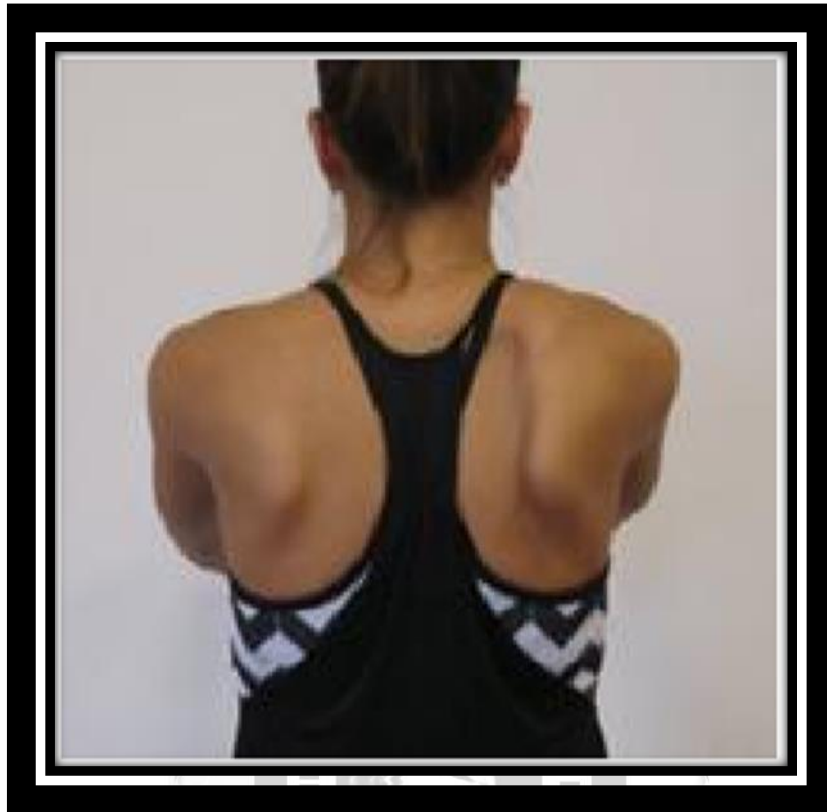1.

Durante el reconocimiento del paciente, se observa el despegue del borde inferomedial de la escápula. Los músculos débiles son el trapecio inferior, serrato anterior y dorsal ancho. Además, muestra acortamientos de los músculos pectoral menor, cabeza corta del bíceps, trapecio superior y elevador de la escápula. También ocurre movimiento de rotación anormal en torno al eje transverso.

Referencia:

file:///D:/Usuario/Desktop/libros/libros/Sahrman/diagnósticoyTratamientodelasAlteracionesdelMovimiento.pdf

Anexo 5: Diskinesia Escapular tipo II según Sahrman

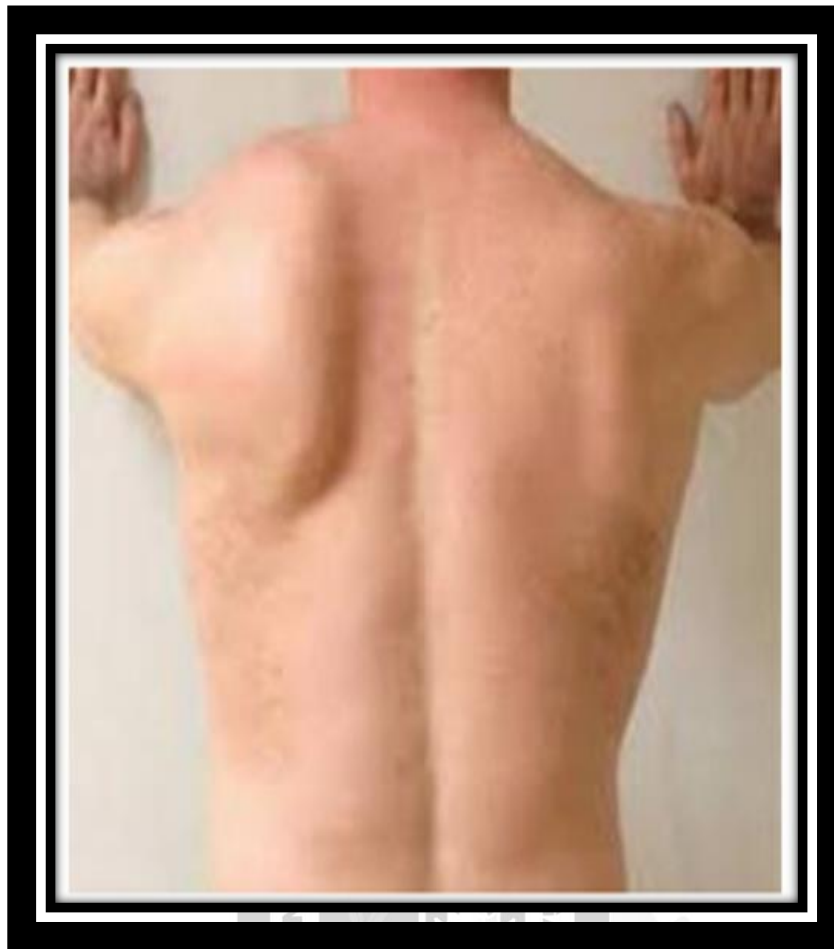

Se puede observar el despegue del borde medial. Se localizan músculos débiles como trapecio medio e inferior, romboides y también aparecen músculos acortados como el redondo mayor y dorsal ancho. Se da una rotación anormal alrededor del eje vertical.

Referencia:

file:///D:/Usuario/Desktop/libros/libros/Sahrman/diagnósticoyTratamientodelasAlteracionesdelMovimiento.pdf

Anexo 6: Diskinesia Escapular tipo III según Sahrman

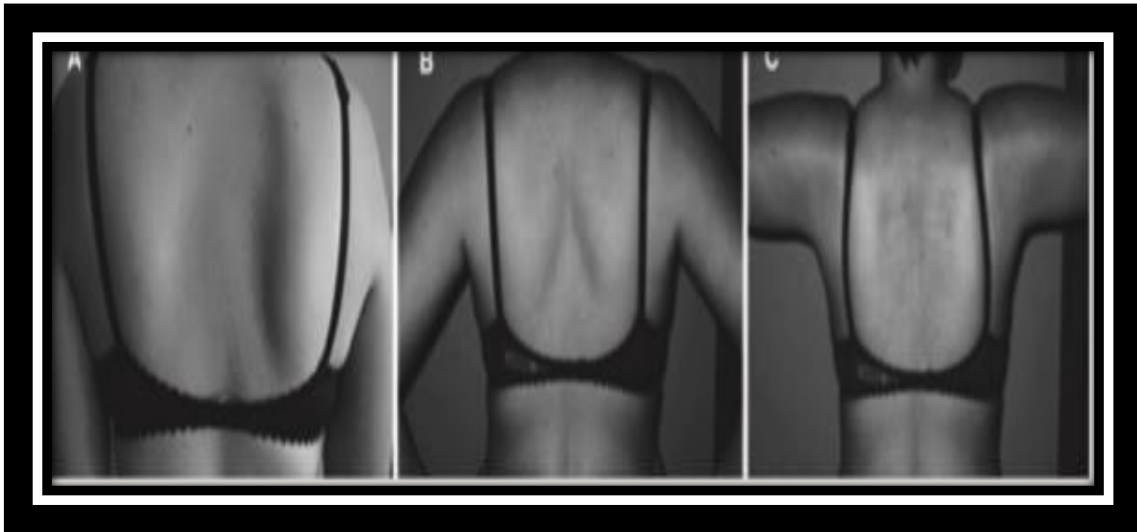


El borde superomedial de la escápula se encuentra visiblemente despegado de la parrilla costal. Específicamente se caracteriza por la traslación superior de la escápula. Los músculos débiles son trapecio superior, elevador de la escápula y serrato anterior.

Referencia:

file:///D:/Usuario/Desktop/libros/libros/Sahrmann/diagnósticoyTratamientodelasAlteracionesdelMovimiento.pdf

Anexo 7: Diskinesia Escapular según Kibler



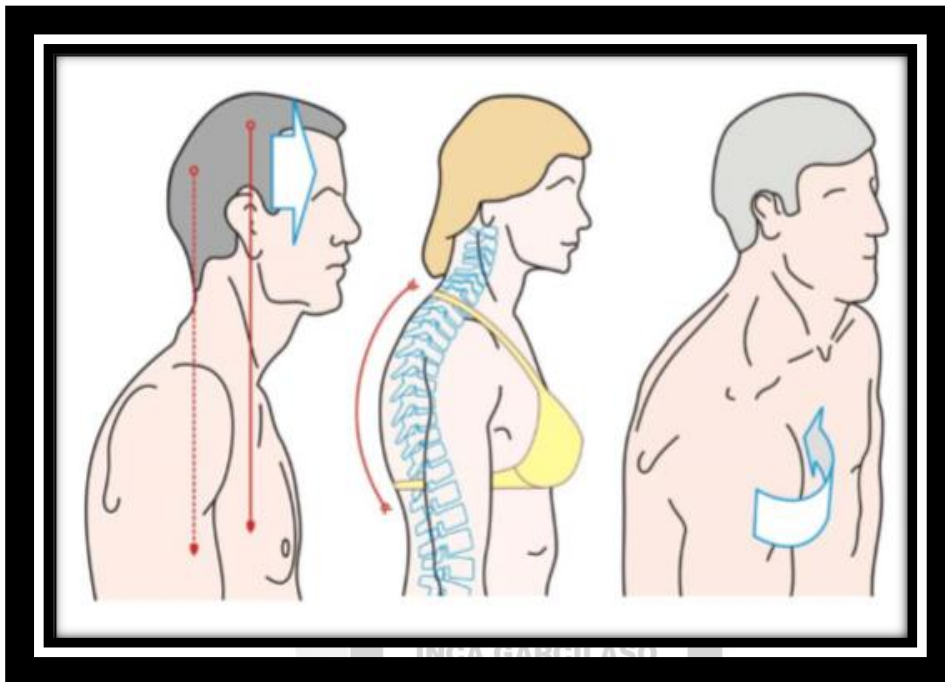
Diskinesia tipo I: Se caracteriza por la prominencia del borde escapular inferomedial. Se debe a un desequilibrio muscular, donde el músculo pectoral menor y cabeza corta del bíceps, trapecio superior y elevador de la escápula se acortan o se sobre activan y, los músculos serrato anterior y trapecio inferior se debilitan o inhiben.

Diskinesia tipo II: Se hace evidente la prominencia de la totalidad del borde escapular media y presentan una rotación alrededor de un eje vertical anormal. Se caracteriza por un acortamiento de los músculos elevador de la escápula, trapecio superior, pectoral menor y cabeza corta del bíceps y una debilidad del serrato anterior, romboides, trapecio inferior y medio.

Diskinesia tipo III: Se caracteriza por la traslación superior de toda la escapula y la prominencia del borde escapular medial superior. Este tipo de diskinesia puede caracterizarse por una debilidad del músculo trapecio superior y/o elevador de la escápula.

Referencia: validez y confiabilidad de la evaluación dinámica de las alteraciones de la cinemática escapular a través de criterios visuales

Anexo 8: Alteraciones Posturales



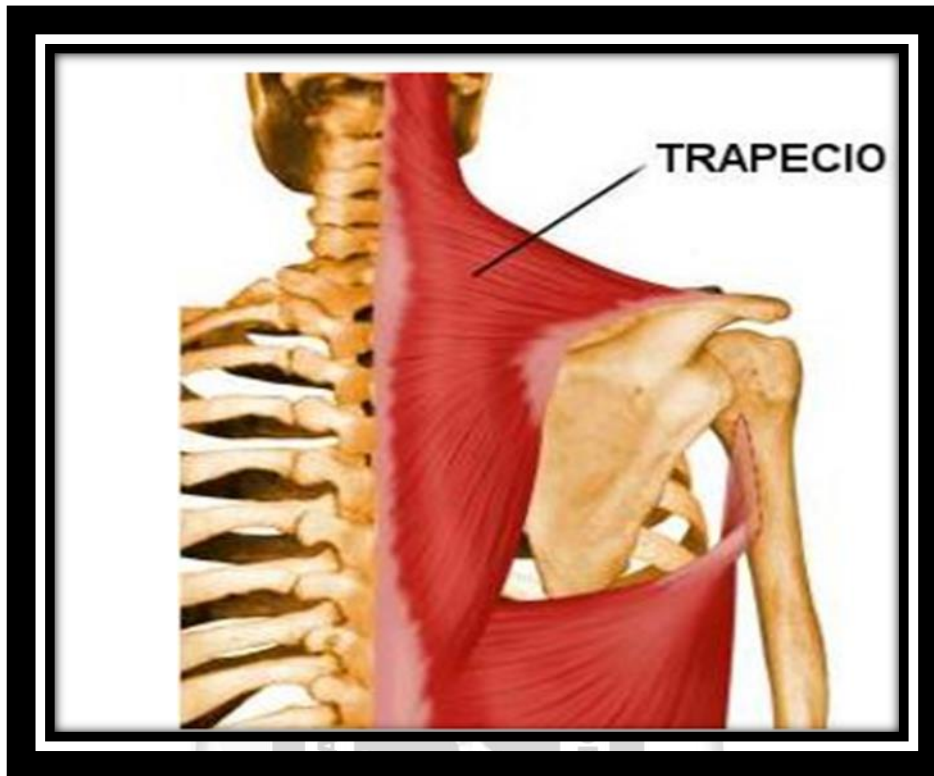
Las lesiones que ocasionen inestabilidad y artrosis de la articulación intervienen en la función de la cinemática escapular, causando alteración del centro de rotación de la escápula, alterando el objetivo de movimiento.

La cifosis rígida dorsal genera una rigidez de las articulaciones esternoclavicular y acromioclavicular originando que aumente la posibilidad de disquinesia escapular, ya que generan excesiva inestabilidad de la escápula.

Referencia:

file:///D:/Usuario/Documents/estabilizacion/escapulartesis/tesis.Fiabilidadprocedimient
o,cuantificarposición.pdf

Anexo 9: Musculo Trapecio



Origen:

Fibras superiores: desde la espina del occipital se dirige a las apófisis espinosas de la 7^a vértebra cervical.

Fibras medias: desde las apófisis espinosas de la 7^a vértebra cervical a la 3^a dorsal.

Fibras inferiores: desde la apófisis espinosa de la 4^a dorsal a la 12^a dorsal.

Inserción:

Fibras superiores: 1/3 externo del borde superior de la clavícula.

Fibras medias: acromion.

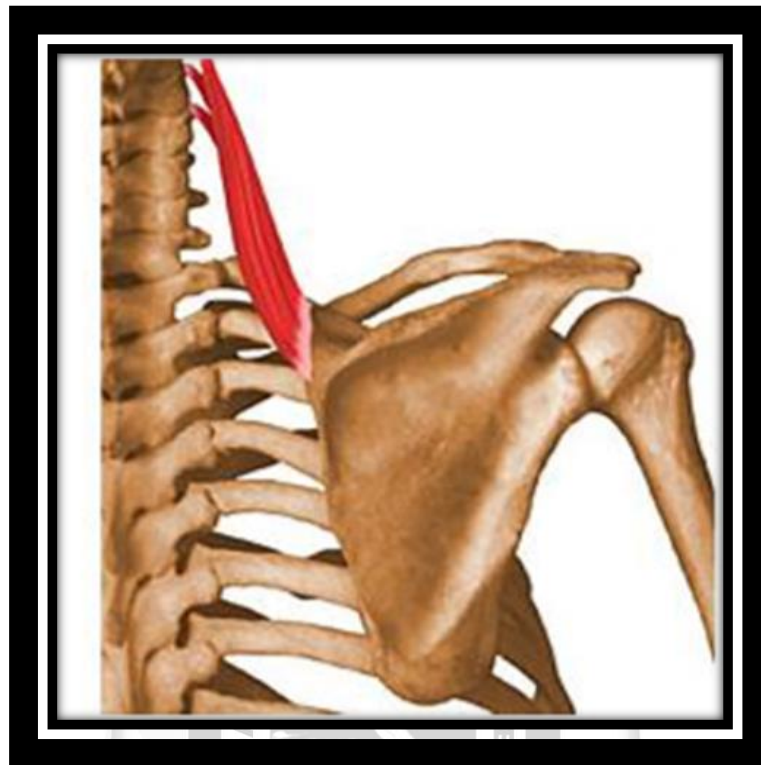Fibras inferiores: borde superior de la espina del omóplato.

Función:

Fibras superiores: elevación y rotación del omóplato, traccionando clavícula y aduciendo el omóplato. Fibras medias: aductores. Fibras inferiores: rotación del omóplato, orientando hacia arriba la cavidad glenoidea.

Referencia: www.rad.washington.edu *Michael L. Richardson, M.D*

Anexo 10: Musculo Elevador de la Escapula



Origen:

En el borde vertebral y superior de la escápula.

Inserción:

En las apófisis transversas de las 4 primeras vértebras cervicales.

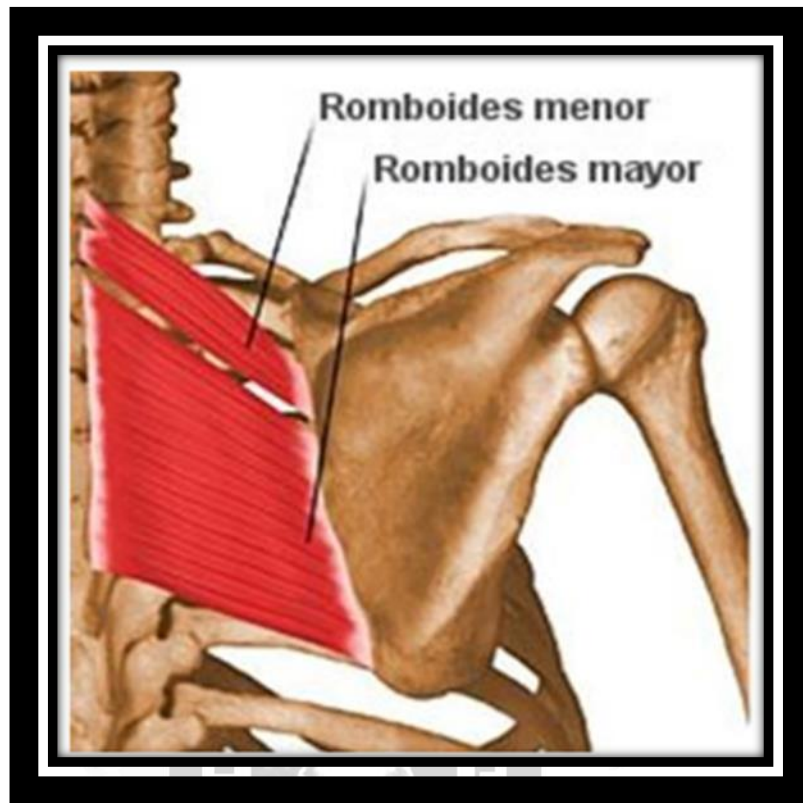
Función:

Estabilizador de los movimientos laterales del cuello.

Elevador de la escápula (el 50% del movimiento de ascenso de la escápula lo realiza este músculo, sobre todo si el movimiento es lento y sin resistencia) y rotador.

Referencia: www.rad.washington.edu *Michael L. Richardson, M.D.*

Anexo 11: Musculo Romboides



Origen:

En todo el borde vertebral de la escápula, excepto en sus 2 puntas.

Inserción:

El menor: en la apófisis espinosas de las 2 últimas vértebras cervicales.

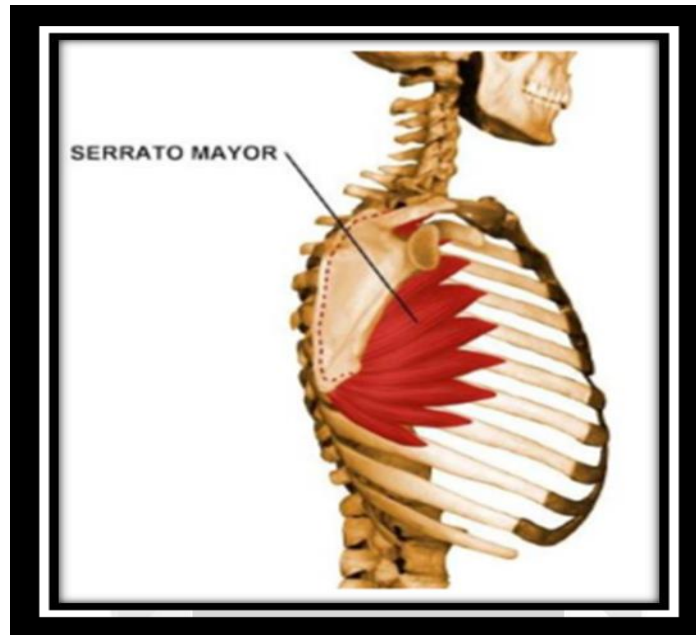El mayor: en las apófisis espinosas de las 4-5 últimas vértebras dorsales.

Función:

Aductor y rotador del omoplato y elevador del omoplato.

Referencia: www.rad.washington.edu *Michael L. Richardson, M.D.*

Anexo 12: Musculo Serrato Anterior



Origen: En el mismo borde vertebral de la escápula, pero por su cara anterior.

Inserción: En las caras anterolaterales de las 10 primeras costillas:

Los dos primeros vientres (fibras superiores): son ascendentes y se fijan en la 1° Y 2° cara anterolateral de las costillas.

El 3°, 4°, y 5° vientre (fibras medias): son más o menos horizontales y se fijan en la 3°, 4° y 5° cara anterolateral de las costillas.

El 6°, 7°, 8°, 9° y 10° vientre (fibras inferiores): son descendentes y se fijan en la 6°, 7°, 8°, 9° y 10° cara anterolateral de las costillas.

Función: Contribuyen a mantener un punto sólido del omóplato, fijan ese borde a la caja torácica, independientemente de la posición que adoptemos.

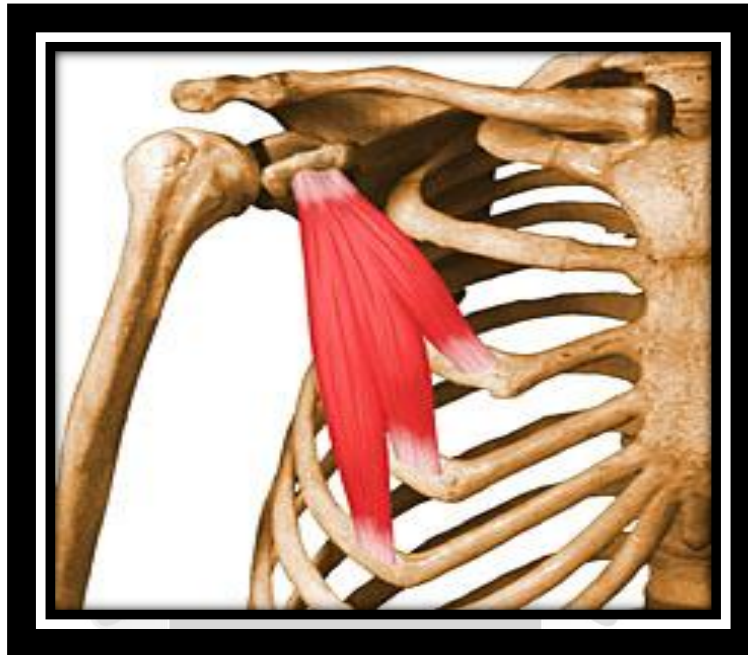
Las fibras superiores: van a producir separación del omóplato y muy ligera rotación hacia arriba (orientan la cavidad glenoidea hacia arriba).

Las fibras medias: producen separación del omóplato.

Las fibras inferiores: son las fibras más fuertes y producen separación del omóplato y rotación del mismo, orientando la cavidad glenoidea hacia fuera.

Referencia: www.rad.washington.edu *Michael L. Richardson, M.D*

Anexo 13: Musculo Pectoral Menor



Músculo profundo que se encuentra tapado por el músculo pectoral mayor.

Origen:

En la apófisis coracoides del omóplato y desde ahí se abre el abanico.

Inserción:

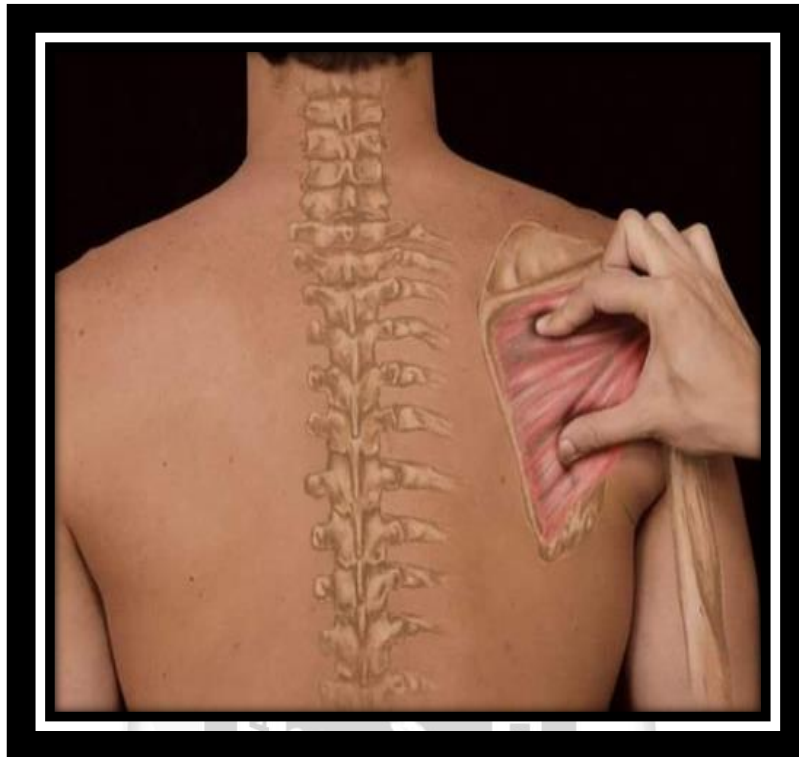En las caras anterolaterales de las 3°, 4° y 5° costilla.

Función:

Traccionando desde las costillas aproxima la apófisis coracoides hacia abajo, pero no como una persiana. Lleva el omóplato hacia delante y hacia abajo, produciendo un movimiento de vascularización del omóplato.

Referencia: www.rad.washington.edu *Michael L. Richardson, M.D.*

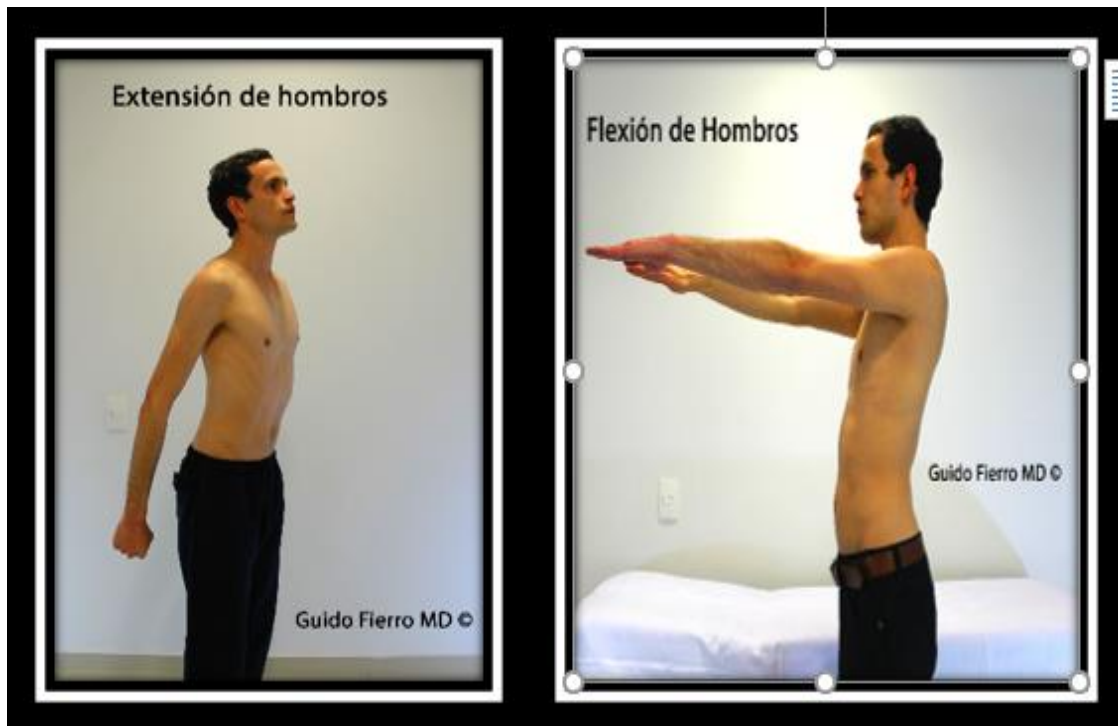Anexo 14: Palpación



Es la exploración física en donde se usa las manos para conseguir información del estado de los tejidos tanto superficiales como profundos, se lleva a cabo la palpación de origen, recorrido muscular e inserciones musculares, determinando si es causante de algún dolor.

Referencia: <https://physiobox.com/producto/curso-palpacion-y-diagnostico-diferencial-en-fisioterapia-febrero-2018/>

Anexo 15: Test de Movilidad



Enlace entre observar y sentir de qué forma se desplaza la estructura evaluada, en primera instancia se realiza la observación y en segunda acción el terapeuta palpa la respuesta de los tejidos frente al movimiento, el efecto de interés es cantidad de movimiento determinado como el rango óptimo de movimiento y lo más importante la calidad de movimiento.

Las lesiones que ocasionen inestabilidad y artrosis de la articulación intervienen en la función de la cinemática escapular, causando alteración del centro de rotación de la escápula, alterando el objetivo de movimiento.

La cifosis rígida dorsal genera una rigidez de las articulaciones esternoclavicular y acromioclavicular originando que aumente la posibilidad de disquinesia escapular, ya que generan excesiva inestabilidad de la escápula

Referencia: <http://guidofierro.com/academico/examen-fisico-de-hombro/movilidad-del-hombro/>

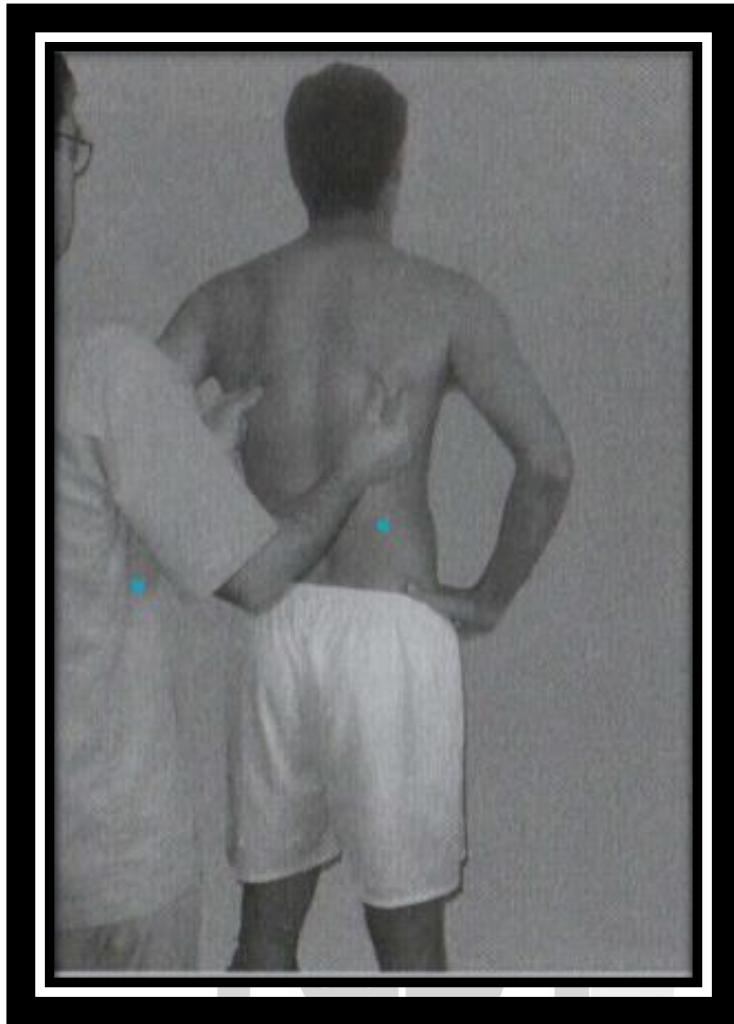
Anexo 16: Prueba de Kibler



El método de evaluación de Kibler, de observación visual permite valorar la función estabilizadora de la musculatura escapular y clasificar el tipo de diskinesia escapular.

Referencia: file:///D:/Usuario/Desktop/DiazManchaJuanAValoracionManual.pdf

Anexo 17: Prueba de Kibler



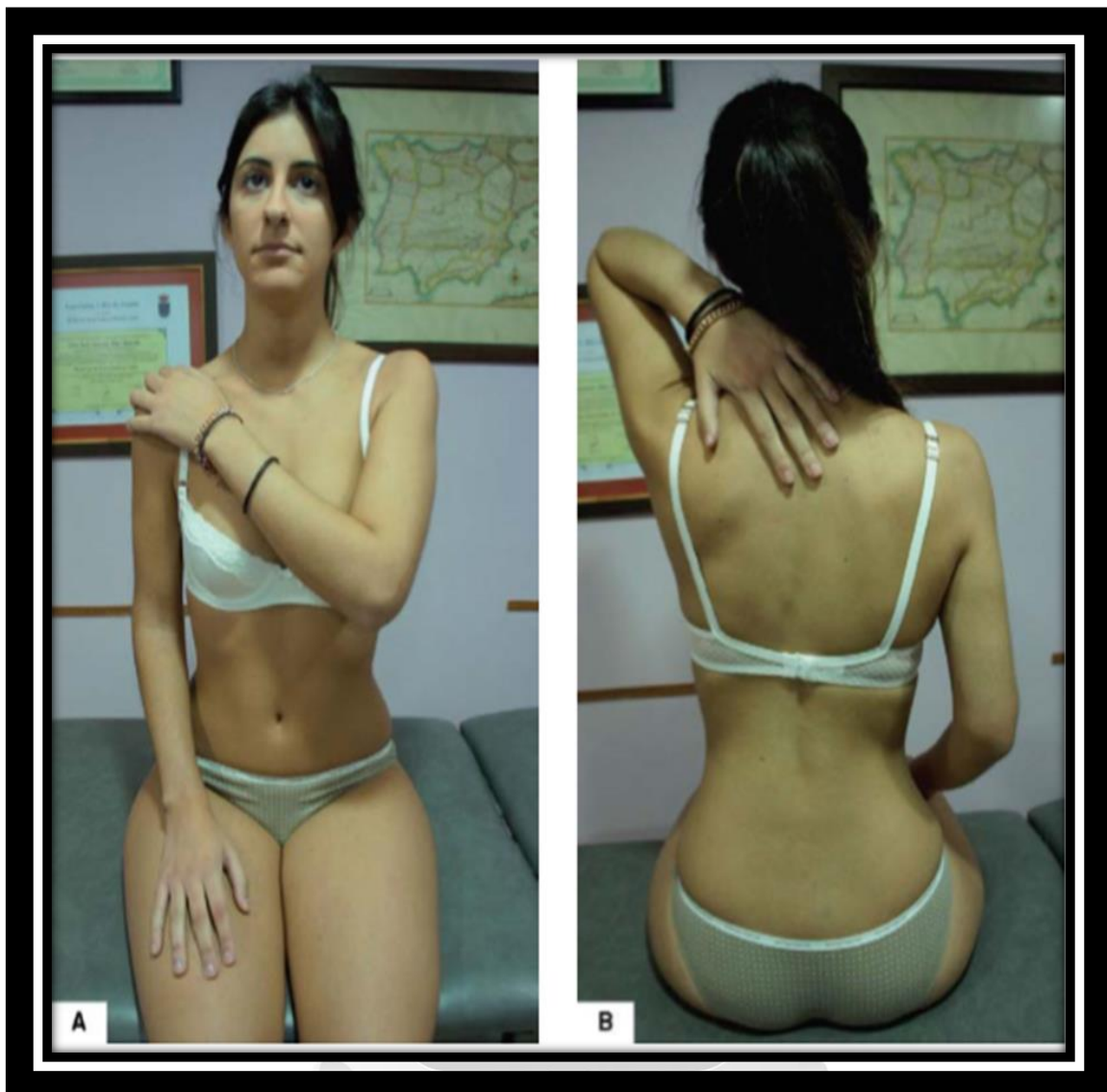Para ejecutar la prueba de Kibler el paciente debe estar en bipedestación y el examinador de tras de él, se marcan los ángulos inferiores de ambas escapulas y el punto de intersección entre una línea que una estos dos puntos y la línea media, tomando este último como referencia. Se lleva a cabo en tres posiciones.

Referencia:

file:///D:/Usuario/Desktop/libros/libros/Manual/PruebasDiagnosticasTraumatologiay

Ortopedia.pdf

Anexo 18: Prueba de Rascado de Apley



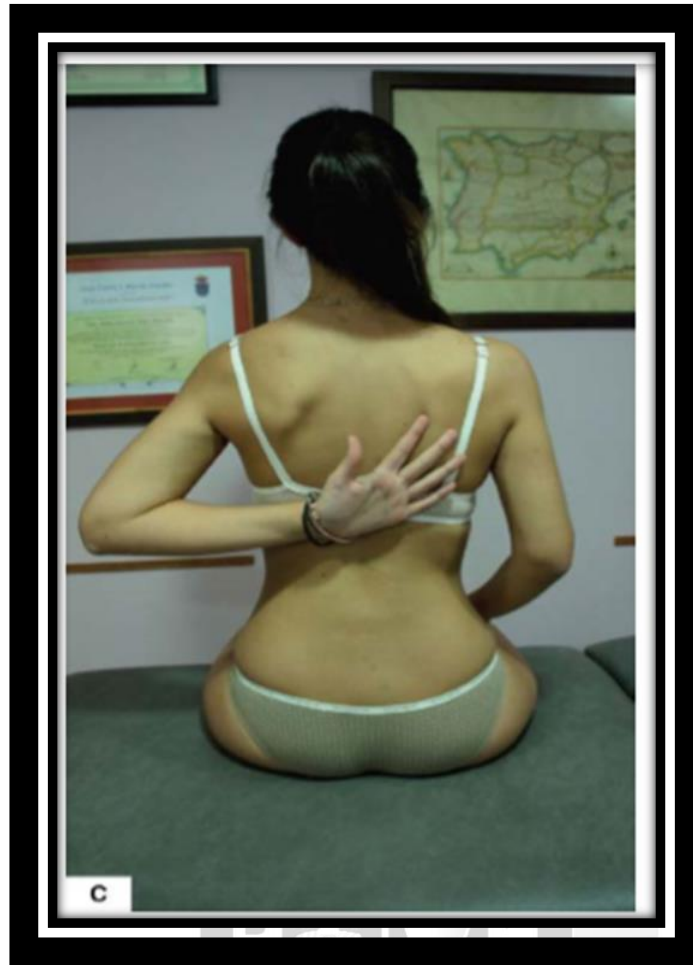
Esta prueba se utiliza para valorar posibles disfunciones a nivel de la movilidad del complejo articular de hombro. La prueba consta de tres fases:

A) En la primera fase, el paciente tiene que realizar una aducción del hombro a valorar de tal forma que se toque con la yema de los dedos la porción superior del hombro del lado contralateral pasando el brazo por delante del tronco.

B) En la segunda fase y partiendo desde la posición inicial, el paciente ha de flexionar completamente el hombro y llevarlo a rotación externa con el codo en flexión para tocarse la apófisis espinosa de las primeras vértebras dorsales.

Referencia: file:///D:/Usuario/Desktop/DiazManchaJuanAValoracionManual.pdf


Anexo 19: Prueba de Rascado de Apley



C) Por último y partiendo desde la posición inicial, el paciente ha de realizar una extensión y una aducción posterior del hombro del lado a valorar y llevar a cabo una rotación interna de esta articulación con el codo en flexión, de tal forma que se palpe con el dorso de la mano las apófisis espinosas de las vértebras dorsales medias.

Referencia: file:///D:/Usuario/Desktop/DiazManchaJuanAValoracionManual.pdf

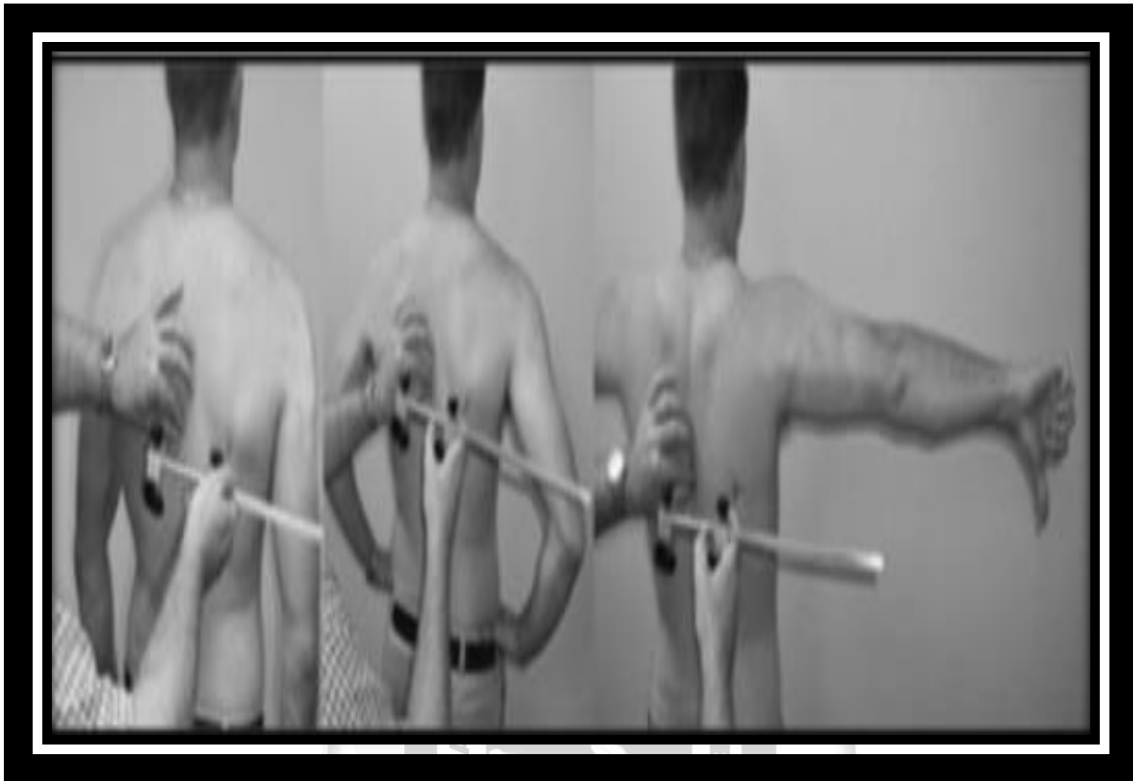Anexo 20: Prueba de Abducción de Hombro



Esta prueba se utiliza para valorar posibles disfunciones a nivel de la movilidad del complejo articular.

Referencia: file:///D:/Usuario/Desktop/DiazManchaJuanAValoracionManual.pdf

Anexo 21: Slider Lateral Scapular Test

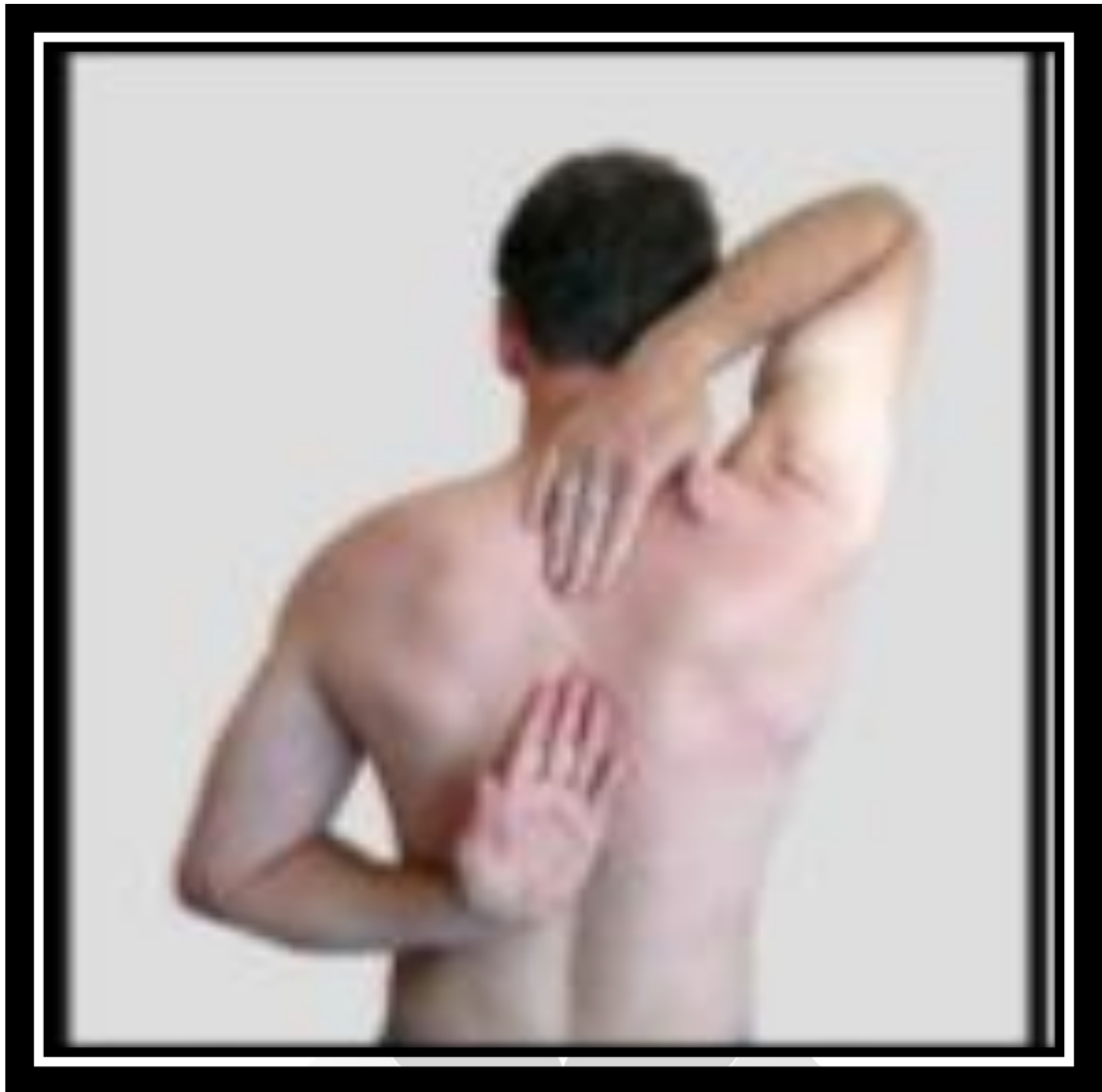

Esta prueba se utiliza para valorar posibles disfunciones a nivel de la movilidad del complejo articular de hombro. La prueba consta de tres fases.

Referencia:

file:///D:/Usuario/Desktop/libros/libros/Manual/PruebasDiagnosticasTraumatologiay
Ortopedia.pdf

Anexo 22: Test de Back Scratch

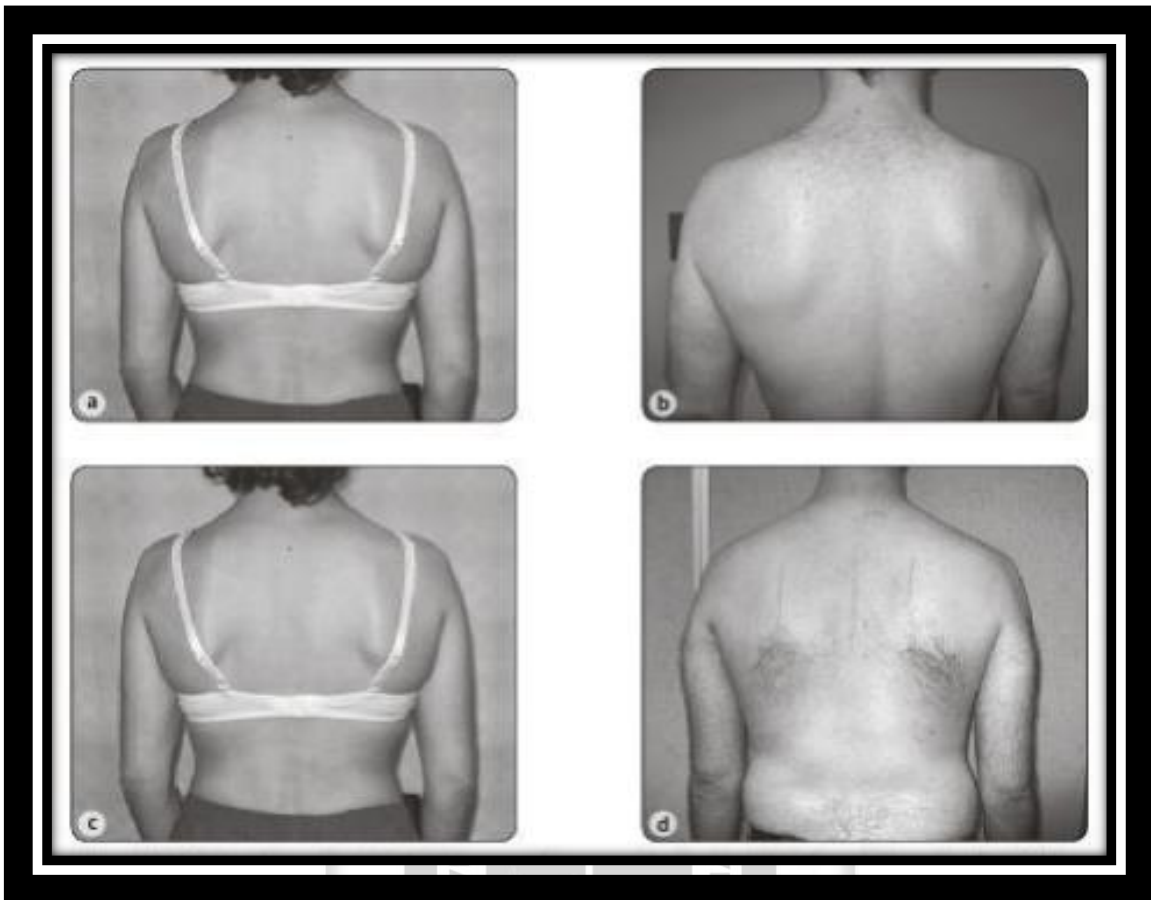

Test utilizado para medir la función de la cintura escapular y que requiere del empleo de una cinta métrica. El paciente debe estar en bidespetacion, con una mano detrás de la cabeza y con el otro brazo detrás de la espalda, con la palma hacia afuera y lo dedos hacia arriba.

Referencia:

file:///D:/Usuario/Desktop/libros/libros/Manual/PruebasDiagnosticasTraumatologiay
Ortopedia.pdf

Anexo 23: Evaluación Región Escapular



(Fig. A). Similarmente, un aplanamiento del infraespinoso o de la fosa supraespinosa indica inhibición o debilidad del manguito rotador posterior (Fig. B). Si hay un alamamiento de la escápula (Fig. C), se debe a una debilidad del serrato anterior y del trapecio bajo. Si la escápula está abducida a más de 7.6 cm desde la columna (Fig. D).

Referencia:<http://academia.utp.edu.co/alejandrogomezrodas/files/2016/05/EL-CONCEPTO-JANDA.pdf>