

UNIVERSIDAD INCA GARCILASO DE LA VEGA



FACULTAD DE CIENCIAS FARMACÉUTICAS Y BIOQUÍMICA

**EFFECTO GASTROPROTECTOR DEL EXTRACTO ACUOSO DEL
TOCOSH DE *SOLANUM TUBEROSUM* EN ÚLCERAS GÁSTRICAS
EN RATAS ALBINAS**

**Tesis para optar el título Profesional de Químico Farmacéutico y
Bioquímico**

TESISTAS:

Bach. LUIS ANGEL ESCUDERO ARAUJO

Bach. PAOLA ROCIO ALVAREZ CHIRI

ASESOR:

Mg. Q.F Luis Alejandro Roa Chunga

2018

Dedicatoria

Dedico principalmente a mis padres Julián Alvarez Vilca y Olga Chiri Castillo que fueron mi soporte de toda mi vida, me brindaron su apoyo en esta tesis no solo económico sino también en la parte íntegra, moral para poder llegar a ser una buena profesional de Ciencias de la Salud.

A mis hermanos por el apoyo que siempre me brindaron día a día en el transcurso de mi carrera universitaria.

A Miguel Ángel Roca Valverde por ser mi compañero inseparable de cada día.

Paola Rocío Alvarez Chiri

A Dios, por ser el inspirador para cada uno de mis pasos dados en mí convivir diario.

A mi madre Victoria Araujo Ramírez, por ser mi apoyo de toda la vida, mi soporte y mi fortaleza para realizar esta meta.

A mí tía Julia Araujo Ramírez, por brindarme todo su apoyo tanto moral y económico, por sus consejos, sus valores, por la motivación constante que me permitió llegar a cumplir esta meta.

Luis Angel Escudero Araujo

Agradecimiento

A Dios por haberme guiado en este largo camino pero no imposible, por bendecirme conociendo a cada una de las personas que me apoyaron.

A mi madre por apoyarme y no cesar mis ganas de decir que es gracias a ti, que esta meta está cumplida, y a mis primos por su apoyo incondicional.

Luis Angel Escudero Araujo

Agradezco a mis padres Julián Alvarez Vilca y Olga Chiri Castillo, que son quienes a lo largo de toda mi vida me han motivado, aconsejado y apoyado en toda mi preparación académica, su valiente batalla interminable han hecho de mí una gran persona de valores, principios y excelente profesional y sin ustedes jamás hubiese podido conseguir lo que hasta ahora he logrado, gracias por su amor infinito.

A mi futuro esposo Miguel Ángel Roca Valverde gracias por tu amor infinito y tu apoyo incondicional.

A mis compañeros de estudios ya que con ellos viví lo que es la vida universitaria.

Paola Rocío Alvarez Chiri

ÍNDICE

Dedicatoria

Agradecimiento

Índice

Índice De Tablas

Índice De Figuras

Índice De Anexos

Resumen

Abstract

Página

Introducción.....1

CAPÍTULO I: PLANTEAMIENTO DEL PROBLEMA2

1.1. DESCRIPCIÓN DE LA REALIDAD PROBLEMÁTICA..... 2

1.2. FORMULACIÓN DEL PROBLEMA 3

1.2.1. Problema General.....3

1.2.2. Problemas específicos.....3

1.3. OBJETIVOS DE LA INVESTIGACIÓN 4

1.3.1. Objetivo General4

1.3.2. Objetivos específicos4

1.4. JUSTIFICACIÓN 4

1.5. LIMITACIONES DE LA INVESTIGACIÓN 4

CAPÍTULO II: MARCO TEÓRICO5

2.1. ANTECEDENTES 5

2.2. BASES TEÓRICAS 10

2.3. FORMULACIÓN DE HIPÓTESIS 14

2.3.1. Hipótesis General14

2.3.2. Hipótesis Específicas14

2.4. DEFINICIÓN DE TÉRMINOS BÁSICOS 15

CAPÍTULO III: METODOLOGÍA.....	16
3.1. TIPO Y DISEÑO DE INVESTIGACIÓN	16
3.2. POBLACIÓN Y MUESTRA	17
3.2.1. La población.....	17
3.2.2. Muestra.....	17
3.3. PROCEDIMIENTO EXPERIMENTAL.....	18
CAPÍTULO IV: RESULTADOS Y DISCUSIÓN.....	24
4.1. TÉCNICAS DE PROCESAMIENTO, ANÁLISIS DE DATOS Y RESULTADOS	24
4.2. DISCUSIÓN DE RESULTADOS	26
CAPÍTULO V: CONCLUSIONES Y RECOMENDACIONES	29
5.1. CONCLUSIONES	29
5.2. RECOMENDACIONES	29
REFERENCIAS BIBLIOGRÁFICAS	30
ANEXOS	36
Anexo 1: Matriz de consistencia.....	37
Anexo 2: Ficha de registro.....	38
Anexo 3: Desarrollo de la investigación.....	39

Índice de Tablas

Tabla 1. Marcha fitoquímica de la decocción de Tocosh de <i>Solanum tuberosum</i> “papa” seco.....	11
Tabla 2. Concentración del extracto acuoso del Tocosh de <i>Solanum tuberosum</i> .	18
Tabla 3. Efecto gastroprotector del extracto acuoso del Tocosh de <i>Solanum tuberosum</i> según el porcentaje de daño posterior al tratamiento.....	25
Tabla 4. Prueba de homogeneidad de varianzas.....	26
Tabla 5. Prueba no paramétrica para muestras independientes Kruskal-Wallis.	26

Índice de Figuras

Figura 1. Se observa lisis en la base de las glándulas antrales, que se dispersan en cantidades leves hasta la musculatura de la mucosa.....	21
Figura 2. Se observa la mucosa del antro gástrico con leve lisis de las células cilíndricas superficiales.....	21
Figura 3. Se observa hasta la mucosa del antro gástrico con focos de necrosis licuefactiva y leve edema en la submucosa.....	22
Figura 4. Se observa extravación de glóbulos rojos y salida de algunos neutrófilos y mastocitos.....	22
Figura 5. Se observa la mucosa del antro gástrico con focos de necrosis licuefactiva.....	22
Figura 6. Se observa la mucosa del antro gástrico con edema en la sub mucosa y leve extravación de leucocitos, neutrófilos.....	23
Figura 7. Se observa la mucosa del antro gástrico con focos de leve necrosis a nivel de la superficie de glándulas antrales.....	23
Figura 8. Se observa la mucosa del antro gástrico con focos de necrosis hemorrágicas en las glándulas antrales.....	23
Figura 9. Efecto gastroprotector del extracto acuoso del Tocosh de <i>Solanum tuberosum</i> según el porcentaje de daño posterior al tratamiento.....	25
Figura 10. Muestra de estudio (Ratas albinas).....	39
Figura 11. Tocosh.....	39
Figura 12. Preparado del extracto acuosos del Tocosh.....	39
Figura 13. Soluciones del extracto acuosos de Tocosh	40

Figura 14. Administración del extracto acuoso de Tocosh.....	40
Figura 15. Muestra biológica del estómago de las ratas conservado en formol.	41
Figura 16. Cortes histológicos para la observación de las muestras.....	41
Figura 17. Muestra para la observación en microscopio.....	42
Figura 18. Laparatomía abdominal.....	42
Figura 19. Tejido Normal.....	43
Figura 20. Tejido con lesión causado por etanol.....	43
Figura 21. Tejido con protección de Tocosh dosis mínima.....	43
Figura 22. Tejido con protección de Tocosh dosis máxima.....	43
Figura 23. Tejido con protección por Sucralfato.....	44

Índice de Anexos

Anexo 1: Matriz de consistencia.....	37
Anexo 2: Ficha de registro.....	38
Anexo 3: Desarrollo de la investigación.....	39

Resumen

El objetivo del estudio fue determinar el efecto gastroprotector del extracto acuoso del Tocosh de *Solanum tuberosum* en úlceras gástricas en ratas albinas. La metodología empleada fue de tipo experimental de corte transversal, en una población de ratas albinas con ulceración gástrica inducida, por ayunas de 24 horas en el grupo de control, y administración de etanol al 96° en los grupos de experimentación. Los resultados mostraron un 88.42% de protección para una concentración de 40 mg/kg, y un 94.2% de protección para un doble de concentración de 60 mg/kg. A la comparación del efecto gastroprotector del Tocosh y el Sucralfato (30mg/kg) se evidenció mejor efecto del extracto acuoso del Tocosh en una concentración de 60 mg/kg. Finalmente se concluye que existe un efecto gastroprotector del extracto acuoso del Tocosh en úlceras gástricas en ratas albinas.

Palabras clave: Efecto gastroprotector, *Solanum tuberosum*, Tocosh, Úlceras gástricas.

Abstract

The objective of the study was to determine the gastroprotective effect of the aqueous extract of *Solanum tuberosum* in gastric ulcers in albino rats. The methodology used was of a cross-sectional experimental type, in a population consisting of albino rats with induced gastric ulceration, fasting for 24 hours in the control group, and administration of 96% ethanol in the experimental groups. The results showed an 88.42% protection for a concentration of 40 mg/kg, and a 94.2% protection for a double concentration of 60 mg/kg. A comparison of the gastroprotective effect of the aqueous extract of *Solanum tuberosum* and Sucralfate (30mg/kg) showed a better effect of the aqueous extract at a concentration of 60 mg/kg. Finally, it is concluded that there is a gastroprotective effect of the aqueous extract of *Solanum tuberosum* in gastric ulcers in albino rats.

Key words: Gastroprotective effect, *Solanum tuberosum*, aqueous extract, Gastric ulcers.

INTRODUCCIÓN

El presente estudio tuvo como objetivo determinar el efecto gastroprotector del extracto acuoso del Tocosh de *Solanum tuberosum* en úlceras gástricas en ratas albinas, la concentración óptima del extracto acuoso del Tocosh de *Solanum tuberosum*, además del efecto gastroprotector del extracto acuoso del Tocosh de *Solanum tuberosum* comparado con el efecto del sucralfato en úlceras gástricas en ratas albinas.

Este estudio permitirá develar la acción terapéutica del extracto acuoso del Tocosh en las úlceras gástricas, a fin de reconocer su importante rol como tratamiento alternativo natural en pacientes con este tipo de patologías. Esta investigación será un precedente en el estudio y el tratamiento alternativo con el extracto acuoso del Tocosh en Perú, ya que no existe a la fecha un estudio que haya investigado el efecto propuesto. Así mismo, contribuirá en la recuperación de los pacientes de bajo nivel económico, ya que el producto natural propuesto es de bajo costo y se puede adquirir en cualquier época del año en nuestro país.

Por lo tanto, el presente informe consta de VII capítulos: En el capítulo I: Se presenta el planteamiento y se formula el problema, se delimitan los objetivos y se argumenta la importancia y justificación del estudio. En el capítulo II: se detalla el marco teórico. En el capítulo III: se describe la metodología. En el capítulo IV: Se presentan los resultados obtenidos del informe de la investigación con sus respectivos análisis, describiendo los principales hallazgos; para la discusión se confronta la literatura y otros estudios. En el capítulo V: Se describe las conclusiones y recomendaciones sobre el tema. Finalmente, se registran las referencias bibliográficas y se adjuntan los anexos.

CAPITULO I: PLANTEAMIENTO DEL PROBLEMA

1.1. DESCRIPCIÓN DE LA REALIDAD PROBLEMÁTICA

Según la Organización Mundial de la Salud (OMS), para el año 2012, el cáncer es una de las primeras causas de muerte a nivel mundial con 8,2 millones de muertes, y entre los que causaban mayor número de muertes se encontraba el de estómago¹. Para el 2015, la cifra de defunciones se incrementó a 8,8 millones, ocupando en cáncer gástrico el cuarto lugar con 754 000 muertes.²

La prevalencia mundial estimada es alrededor del 50%, superando el 80% de la población en países en vías de desarrollo³. Estimando la Organización Panamericana de la Salud (OPS), que para el año 2030 el número de casos y muertes por cáncer gástrico en América Latina y el Caribe, se incremente al doble.⁴

Según informes técnicos del Ministerio de Salud del Perú (MINSa), uno de los mayores riesgos de cáncer gástrico es la úlcera gástrica, un tipo de enfermedad ulcero péptica, considerada una condición precancerosa⁵. La prevalencia de úlcera péptica en la población mundial es de 10%, con una incidencia anual de 0.3%, siendo de 12% la frecuencia de úlcera gástrica.^{6, 7}

Las úlceras gástricas son excavaciones en la mucosa gastrointestinal que se extienden a través de la *Muscularis mucosae* hasta la submucosa o zonas más profundas. Pueden ubicarse en cualquier parte del estómago, pero frecuentemente se encuentran en la zona distal, usualmente en el antro⁸.

En Japón, Singapur, Chile y la región andina de Perú, existe una relación entre úlceras gástrica y duodenal de 4:1, 4:1 y 30:1, respectivamente; siendo la incidencia de cáncer gástrico elevada, y como otros estudios han concluido, la localización de úlcera gástrica es la más común.⁹

Pinheiro (2017)¹⁰ afirma que la úlcera gástrica ocurre cuando hay una falla en la protección mucosa del estómago, por la reducción en la cantidad de moco, o

la cantidad excesiva de ácido. Esta patología es más frecuente en pacientes mayores de 50 años, sin embargo los jóvenes también pueden presentar úlcera gástrica, caracterizado por el dolor como una sensación de ardor o una sensación de algo corroyendo en el estómago.

Frente a esta enfermedad ulcerosa, la OMS afirma que: “Se deben promover medidas generales y baratas, como introducir estilos de vida saludables, dejar de fumar y tomar antiácidos”. Sin embargo, en nuestro país se tienen alternativas ancestrales que pueden favorecer esta recomendación.¹¹

El “Tocosh” como producto prebiótico y nutraceútico es relacionado a su aplicabilidad en patologías respiratorias¹², pero aún son escasas las investigaciones direccionadas a la úlcera o la gastritis; y es en el argot popular, principalmente en la sierra de nuestro país, donde la difusión del “Tocosh” y sus bondades son reconocidas por calmar molestias gástricas, siendo frecuentemente utilizado en personas de bajo nivel económico.

1.2. FORMULACIÓN DEL PROBLEMA

1.2.1. Problema General

¿Existirá efecto gastroprotector del extracto acuoso del Tocosh de *Solanum tuberosum* en úlceras gástricas en ratas albinas?

1.2.2. Problemas específicos

1. ¿Cuál será la concentración óptima del extracto acuoso del Tocosh de *Solanum tuberosum* que tiene un efecto gastroprotector en úlceras gástricas en ratas albinas?
2. ¿Cuál será el efecto gastroprotector del extracto acuoso del Tocosh de *Solanum tuberosum* comparado con el efecto del Sucralfato en úlceras gástricas en ratas albinas?

1.3. OBJETIVOS DE LA INVESTIGACIÓN

1.3.1. Objetivo General

Determinar el efecto gastroprotector del extracto acuoso del Tocosh de *Solanum tuberosum* en úlceras gástricas en ratas albinas.

1.3.2. Objetivos específicos

1. Determinar la concentración óptima del extracto acuoso del Tocosh de *Solanum tuberosum* que tiene un efecto gastroprotector en úlceras gástricas en ratas albinas.
2. Comparar el efecto gastroprotector del extracto acuoso del Tocosh de *Solanum tuberosum* con el efecto gastroprotector del Sucralfato en úlceras gástricas en ratas albinas.

1.4. JUSTIFICACIÓN

Este estudio permitirá develar la acción terapéutica del extracto acuoso del Tocosh en las úlceras gástricas, a fin de reconocer su importante rol como tratamiento alternativo natural en pacientes con este tipo de patologías.

Esta investigación será un precedente en el estudio y el tratamiento alternativo con el extracto acuoso del Tocosh en Perú, ya que no existe a la fecha un estudio que haya investigado el efecto propuesto.

Así mismo, contribuirá en la recuperación de los pacientes que tienen bajo nivel económico, ya que el producto natural propuesto es de bajo costo y se puede adquirir en cualquier época del año en nuestro país.

1.5. LIMITACIONES DE LA INVESTIGACIÓN

- La principal limitación fue la falta de un bioterio en la facultad

CAPÍTULO II: MARCO TEÓRICO

2.1. ANTECEDENTES

2.1.1. Nacionales

Alaya DK, y Alaya JJ (2017) “Efecto anticancerígeno del extracto crudo del tubérculo morado de *Solanum tuberosum* “papa”, en *Rattus rattus var. albinus* con cáncer de estómago inducido con 2,2 difenil-picrilhidrazilo (DPPH)” ¹³. En esta investigación determinó el efecto anticancerígeno del extracto crudo del tubérculo morado de *Solanum tuberosum* “papa”, en *Rattus rattus var. albinus* con cáncer de estómago inducido con 2,2 difenil-picrilhidrazilo (DPPH); para lo cual trabajaron con 38 especímenes de *Rattus rattus var. albinus* machos púberes, basando su alimentación únicamente en maíz y agua a libertad, según estándares del Instituto Nacional de Salud (INS) – Lima, y distribuidos aleatoriamente en un grupo control, blanco y tres grupos problemas se les indujo el cáncer mediante la administración de 0,3 mL de DPPH vía oral/ por 30 días. Luego recibieron tratamiento con el extracto crudo de *Solanum tuberosum* a concentración del 10%, 50% y 100%, a una dosis de 5mL/kg por 30 días. Al concluir fueron sacrificados con un dosis letal de ketamina (4,3 mg/kg) por vía intraperitoneal, posterior a 4 o 6 minutos se les practicó laparotomía y gastrectomía para el examen histopatológico. Los resultados se evaluaron mediante examen anatomopatológico, y los datos fueron analizados a través del análisis de varianza (ANOVA), la prueba de chi cuadrado y TUKEY, demostrando que el extracto crudo del tubérculo morado de *Solanum tuberosum* “papa” al 100%, tiene mayor efecto anticancerígeno que otras concentraciones.

Loli, Sandoval, Callohuari, y Mundaca (2016) “Tratamiento regenerativo de la mucosa gástrica con la mazamorra de tocosh de papa, en animales de experimentación” ¹⁴. Evaluaron la capacidad regenerativa de la mucosa gástrica con úlceras erosivas, por el tratamiento con Tocosh de papa, en animales de experimentación (ratas albinas). Se

indujeron úlceras gástricas erosivas con etanol al 70% vía gástrica, para luego administrar tratamiento con Tocosh de papa en dosis de 800 mg/Kg de peso por canulación orogástrica. Posteriormente se evaluó el estado de la mucosa gástrica a las 2, 24, 48 y 72 horas del día de tratamiento. Además por laparotomía abdominal bajo anestesia se extrajo el estómago, extendiendo el tejido para fotografiar y evaluar digitalmente la regeneración de la mucosa pos tratamiento, comparadas con grupos controles positivo, negativo y farmacológico con omeprazol y ranitidina. Los resultados mostraron la acción regenerativa del Tocosh sobre las úlceras gástricas de manera superior a los efectos de los fármacos. Así se demuestra que el Tocosh de papa a 800 mg/Kg de peso tiene un efecto regenerador de la mucosa gástrica con úlceras erosivas de manera significativa desde las 48 horas a las 72 horas de tratamiento oral, comparable con el tratamiento de omeprazol a dosis de 40 mg/Kg de peso. Por ello se concluye que la administración oral de la mazamorra de Tocosh posee capacidad regenerativa de la mucosa gástrica como tratamiento de las úlceras gástricas erosivas, provocadas por etanol, en animales de experimentación (ratas albinas).

Sandoval, Tenorio, Tinco, Loli, y Calderón (2015) “Efecto antioxidante y citoprotector del tocosh de *Solanum tuberosum* papa en la mucosa gástrica de animales de experimentación” ¹⁵. Tuvo como objetivo demostrar la capacidad antioxidante y el efecto citoprotector del Tocosh de *Solanum tuberosum* ‘papa’ en la mucosa gástrica de animales de experimentación. Diseño: Experimental. Institución: Centro de Investigación de Bioquímica y Nutrición, Facultad de Medicina, Universidad Nacional Mayor de San Marcos, Lima, Perú. Material biológico: Tocosh seco y molido administrado a ratas albinas. Intervenciones: A 6 grupos de ratas albinas machos (200 ± 50 g) se les dividió en: (GI) solución NaCl 0,9%, 10 mL/kg; (GII) etanol al 70% a 10 mL/kg; (GIII, IV y V) Tocosh equivalente a 900 mg/kg, 1800 mg/kg y 2 700 mg/kg, respectivamente, y (GVI) Sucralfato 30 mg/kg. En todos los casos, una hora después se indujo injuria con etanol 70° a 10 mL/kg y por laparotomía abdominal se obtuvo el tejido gástrico. Principales medidas de resultados: Porcentaje de

citoprotección gástrica en imagen digitalizada por software ASSESS image analysis software for plant disease quantification y capacidad antioxidante por lipoperoxidación método espectrofotométrico de la reacción de especies reactivas al ácido tiobarbitúrico (TBARS). Resultados: La marcha fitoquímica identificó compuestos fenólicos, alcaloides, triterpenoides y esteroides, azúcares reductores y aminoácidos libres como metabolitos secundarios. Las dosis de 2 700 mg/kg y 900 mg/kg resultaron en 0,72 y 1,81 nmol/g tejido de lipoperoxidación, respectivamente. La dosis de 1 800 mg/kg protegió un 97% del área de la mucosa gástrica, 2 700 mg/kg un 95% y la de 900 mg/kg, 88% ($p < 0,05$). La dosis de 1 800 mg/kg exhibió mejor efecto citoprotector y la de 2 700 mg/kg mejor actividad antioxidante, comparada con Sucralfato 30 mg/kg. Conclusiones: El Tocosh de *Solanum tuberosum* 'papa' tuvo efecto citoprotector y actividad antioxidante.

González y Llanos (2012) “Efecto gastroprotector del extracto total de *Solanum tuberosum* L. var. “papa blanca” y *Croton lechleri* L. “sangre de grado” en *Rattus rattus* var. *albinus* con daño gástrico por acción del etanol” ¹⁶. Se evaluó el efecto gastroprotector del extracto total de *Solanum tuberosum* L. “var. papa blanca” y *Croton lechleri* L. “sangre de grado” en *Rattus rattus* var. *albinus* con daño gástrico por acción del etanol y se comparó con ranitidina en un modelo experimental en ratas. Se evaluó a 25 animales con 05 grupos de 05 animales cada uno, aplicándoles en ayunas y por 3 días las dosis de: 200 mg/Kg y 400 mg/Kg del extracto y 100 mg/Kg de ranitidina. Después de una hora se administró por vía orogástrica 1 mL de etanol. Al realizarse una evaluación macroscópica y microscópica se observó lesiones ulcerosas en el cuerpo y antropíloro del estómago del animal. Se redujo significativamente ($p > 0,05$) las lesiones ulcerosas con necrosis hemorrágica inducidas por etanol, presentando un 20,21 % y 31,26% respectivamente; mientras que ranitidina presentó un efecto gastroprotector significativo ($p < 0,05$) en un 61,17% de reducción de la lesión. En las condiciones experimentales de nuestro laboratorio el extracto total de *Solanum tuberosum* L. y *Croton lechleri* L. presentó un bajo efecto gastroprotector sobre el tejido gástrico dañado.

Sandoval, Huamán, Oré, Loli, y Ayala (2010) “Efecto antioxidante y citoprotector del *Solanum tuberosum* (papa) en la mucosa gástrica de animales de experimentación” ¹⁷. Buscaron evaluar la capacidad antioxidante y el efecto citoprotector a la mucosa gástrica del zumo de papa (*Solanum tuberosum*). Diseño: Experimental. Institución: Centro de Investigación de Bioquímica y Nutrición de la Facultad de Medicina, Universidad Nacional Mayor de San Marcos, Lima. Materiales biológicos: *Solanum tuberosum*, variedad Tomasa y ratas albinas machos. Métodos: Se administró vía oral post ayuno las fracciones de sobrenadante y sedimento del zumo de *Solanum tuberosum*. Una hora después se administró alcohol como injuria de mucosa gástrica. Por laparotomía abdominal se obtuvo el tejido gástrico. Se midió en la mucosa gástrica el estrés oxidativo por lipoperoxidación, la formación de moco por alcian blue y la protección midiendo la extensión del área lacerada en imagen digitalizada. Principales medidas de resultados: Capacidad antioxidante y efecto citoprotector a la mucosa gástrica. Resultados: El sobrenadante de la dosis 5 mL/ kg produjo mayor protección al estrés oxidativo; el precipitado en dosis 5 mL/kg presentó mayor producción de moco, sin superar al control. El precipitado 20 mL/kg produjo mayor citoprotección (73,8%). Conclusión: La fracción sobrenadante del zumo de la papa (*Solanum tuberosum*) posee actividad de defensa antioxidante y la fracción del sedimento, mayor actividad citoprotectora de la mucosa gástrica.

2.1.2. Internacionales

Tapia, M. (2015) “Estudio del comportamiento de gastritis y evaluación del grado de conocimiento de la *Solanum tuberosum* (papa) para el tratamiento de esta enfermedad” ¹⁸. Puesto que la gastritis es una enfermedad muy común hoy en día, por estilos desordenados de vida y alimentación, se buscó contrarrestar los molestos síntomas con la papa, el tubérculo que posee propiedades antiinflamatorias, alcalinizantes y antioxidantes. Se estudió el nivel de conocimiento de los beneficios y usos de la papa para tratar la gastritis, así como también la predisposición para utilizarla como tratamiento, mediante la realización de una encuesta, la cual

mostró el desconocimiento acerca del tema, así como también la posibilidad de elegir a este tubérculo como una ayuda para la gastritis. Debido a estos resultados, surgió la propuesta de la elaboración de un jarabe a base del extracto de *Solanum tuberosum*, el cual se deja planteado, siendo beneficiosa la alternativa de un remedio a base de un producto natural, para evitar las reacciones adversas que podrían causar otros fármacos, debido a su prolongado consumo. Este proyecto es de importancia general ya que da a conocer los beneficios de la papa en el manejo de la gastritis.

Casco J (2012) “Evaluación de la actividad gastroprotectora del extracto crudo de papa (*Solanum tuberosum*) en úlceras de estómago inducidas con etanol en ratas (*Rattus norvegicus*)” ¹⁹. Evaluó la actividad gastroprotectora del extracto crudo de papa (*Solanum tuberosum*, spp *S. andígena* variedad Súper chola) frente a úlceras de estómago inducidas (etanol 96°), en ratas (*Rattus norvegicus*) hembras, administrando tres dosis de 2.5mg/ml, 5mg/2ml y 7.5mg/3ml; además de una dosis control (omeprazol 0.28mg/kg). El extracto se obtuvo mediante trituración y filtración, usando 100g del tubérculo completo en 40 mL de agua. Mediante la realización de biopsias a los tejidos afectados se efectuó un estudio macro y microscópico, cuyos resultados se expresaron en porcentajes de recuperación y con la ayuda de métodos estadísticos (anova, tukey) se comprobó matemáticamente la eficacia de las dosis aplicadas. El estudio fitoquímico determinó la presencia de compuestos fenólicos, polisacáridos y espuma. Se confirmó la actividad gastroprotectora del extracto crudo de papa, ya que existió una cicatrización total de los estómagos estudiados. Esta investigación no identificó cuál de sus componentes le confería la actividad al extracto, por tal razón sería recomendable realizar un estudio para identificar el (los) compuesto(s) que le conceden esta propiedad o a su vez comprobar si existe sinergismo entre todos.

2.2. BASES TEÓRICAS

1. TOCOSH

1.1 Definiciones

Esta palabra “Tocosh” deriva del vocablo togosh, cuyo significado es arrugado y fermentado en quechua. Es un producto alimenticio con propiedades nutritivas y terapéuticas, como resultado de la aplicación de una técnica ancestral de conservación andina, a través de un proceso de transformación de la papa, con el objetivo de obtener sustancias antibacterianas.²⁰

1.2 Principios activos

El “Tocosh” es reconocido como un ícono para la medicina alternativa, basando su principio activo en la Penicilina²¹. El Dr. Salazar (2015)²² integrante del Centro de Investigación de Medicina Tradicional y Farmacología, señaló que el “Tocosh” como preparación ancestral pre-inca de la papa andina posee beneficios nutricionales y medicinales muy importantes, y se le reconoce como la "Penicilina natural del Perú".

Recientemente el investigador químico farmacéutico Ramos (2017)²³ afirmó que el “Tocosh” es una penicilina natural cuya efectividad está comprobada en el tratamiento de enfermedades como la gastritis.

1.3 Estudio fitoquímico

Según estudios realizados se encontró metabolitos secundarios como compuestos fenólicos, antocianinas, flavonoides, taninos, alcaloides, ácidos fenólicos¹⁵.

Tabla 1. Marcha fitoquímica de la decocción de Tocosh de *Solanum tuberosum* “papa” seco.

Reactivo	Metabolito	Resultado
FeCl ₃	Compuestos fenólicos	+++
Shinoda (Mg ⁰ + HCl)	Flavonoides	-
Dragendorff	Alcaloides	+++
Mayer	Alcaloides	+++
Wagner	Alcaloides	+++
Lieberman	Triperpenoides y esteroides	++
Baljet	Lactonas	-
Borntrager	Quinonas	-
Kedde	Glicósidos cardiotónicos	-
Benedict	Azúcares reductores	++
Ninhidrida	Aminoácidos libres	+++
Na ₂ CO ₃ + Luz UV	Catequinas	-

Fuente: Sandoval V, Tenorio M, Tinoco J. Centro de Investigación de Bioquímica y Nutrición. Facultad de Medicina, Universidad Nacional Mayor de San Marcos, Lima, Perú ¹⁵.

1.4 Características

Es obtenido de la pulpa de papa fermentada, este proceso activa un antibiótico natural (Penicilina natural). De este producto se puede hacer harina, mazamorra, entre otros; a pesar de su fuerte y hasta desagradable aroma, superado ampliamente por sus grandes beneficios²⁴.

- **Composición:** Carbohidratos (80%), proteínas (3.91%), alto valor calórico 343,4 cal –g% y bajo contenido de grasas.
- **Color:** Blanco
- **Textura:** Harina

1.5 Producción

El Tocosha es un alimento muy valorado y altamente difundido en las comunidades campesinas. Su principal y más frecuentemente consumo es en mazamorra, consumida habitualmente en la sierra de Huánuco y Ancash, aunque el consumo se ha extendido a la ciudad de Lima, apreciada por quienes saben de su poder nutritivo y han sido beneficiados por sus propiedades medicinales²⁵.

1.6 Usos medicinales

Según Espinoza (citado por Vilca) posee propiedades antimicrobianas; además de fortalecer el sistema inmune, combatir las úlceras estomacales, gastritis crónica, afecciones renales, y las hemorroides. Evita la osteoporosis. En general combate todo tipo de infecciones y favorece la cicatrización de heridas. Para lo cual, se usa la papa del descarte, la de mayor amargor.²⁶

1.7 Elaboración

Según Javier Trigo (2014), especialista en cultura alimentaria, el mejor Tocosha de papa se produce de la variedad Hualash y su proceso de fermentación dura mínimo un año. Para acelerarlo, algunos productores han utilizado productos químicos para acelerar este proceso a 6 o 4 meses. Nosotros sabemos reconocerlo.²⁷

El primer paso es el proceso de fermentado y secado por exposición al sol, depositando los tubérculos (papas) en pozas totalmente recubiertas con paja, posteriormente se remoja permanentemente por un periodo de cinco a ocho meses. Obteniéndose un producto final, con sabor poco agradable, pero un poder fuerte revitalizador y propiedades antibióticas.

2. ÚLCERA GÁSTRICA

2.1 Definición

Es una erosión o herida en la mucosa del estómago.

2.2 Características

Las úlceras gástricas frecuentemente son localizadas a lo largo de la curvatura menor del estómago, donde las glándulas pilóricas rodean a las glándulas oxínticas. Su dimensión varía entre unos pocos milímetros hasta varios centímetros, siendo la gastritis generalmente circundante.²⁸

2.3 Etiología

La gastritis es etiológicamente multifactorial, observándose que en un solo paciente pueden intervenir múltiples factores tanto exógenos (*Helicobacter pylori* y otras infecciones, AINES, irritantes gástricos, drogas, alcohol, tabaco, cáusticos, y radiación) como endógenos (ácido gástrico y pepsina, bilis, jugo pancreático, urea (uremia), inmunes).

A pesar de las diversas teorías respecto a las causas de ulceración gástrica, hay acuerdos relacionados a los siguientes puntos:

- La alimentación: refiriéndose al consumo de cafeína y la estimulación de la secreción de ácido en el estómago.
- Los hábitos: como el tabaco, que retrasa la cicatrización y favorece la reaparición; así también hace referencia al estrés emocional.
- La hiperacidez gástrica.
- El excesivo consumo de medicamentos.
- La infección por *Helicobacter pylori*.

2.5 Consecuencias

La úlcera gástrica que no es tratada a tiempo puede llevar a serias complicaciones, como por ejemplo:

- Hemorragia digestiva alta que se presenta con vómitos de sangre o heces de color brea (negra)
- Perforación. La úlcera atraviesa la pared del estómago y produce un cuadro grave de peritonitis.
- Obstrucción. Se produce cuando la úlcera está ubicada cerca del canal que conduce el alimento al intestino o píloro.
- Penetración. La úlcera atraviesa la pared del estómago y cae en otro órgano como el páncreas, colon, etc. ²⁹

2.6 Prevención con el Tocosh

De acuerdo a las costumbres populares el Tocosh se utiliza como antibacteriano, cicatrizante de úlcera gástrica, y para evitar las infecciones gastrointestinales. Es una alternativa probiótica, por la presencia de lactobacilos al final del proceso de fermentación de la papa, eficaz y económica.³⁰

2.3. FORMULACIÓN DE HIPÓTESIS

2.3.1. Hipótesis General

Existe efecto gastroprotector del extracto acuoso del Tocosh de *Solanum tuberosum* en úlceras gástricas en ratas albinas.

2.3.2. Hipótesis Específicas

1. Existe una concentración óptima del extracto acuoso del Tocosh de *Solanum tuberosum* que tiene un efecto gastroprotector en úlceras gástricas en ratas albinas.
2. Existen diferencias entre el efecto gastroprotector del extracto acuoso del Tocosh de *Solanum tuberosum* y el efecto gastroprotector del Sucralfato en úlceras gástricas en ratas albinas.

2.4. DEFINICIÓN DE TÉRMINOS BÁSICOS

- ***Solanum tuberosum***: nombre científico de la papa.
- **Tocosh**: producto obtenido de la pulpa de la papa fermentada, que con el mismo proceso activa un antibiótico natural.
- **Úlcera**: Destrucción ya sea de la membrana mucosa o de la piel por cualquier causa, lo que produce un cráter o depresión.³¹
- **Úlcera gástrica**: Úlcera péptica en la mucosa gástrica. La mayoría se asocia con la presencia de la bacteria *Helicobacter pylori* en el estómago. Otros factores incluyen una predisposición genética, fármacos como antiinflamatorios no esteroideos y tabaquismo.³¹
- **Úlcera péptica**: Úlcera no maligna en aquellas partes de las vías digestivas que se exponen a secreciones gástricas; por tanto suelen aparecer en el estómago o el duodeno, pero a veces en la parte inferior del esófago.³¹

2.5 VARIABLES

- **Variable independiente.**
Extracto acuoso del Tocosh de *Solanum tuberosum*
- **Variable dependiente.**
Efecto gastroprotector

CAPÍTULO III: METODOLOGÍA

3.1. TIPO Y DISEÑO DE INVESTIGACIÓN

El tipo de estudio que se empleó en esta investigación fue de tipo “experimental”, para Hernández, Collado y Baptista (2014)³² estos diseños permiten la manipulación intencionada de una o más variables independientes para analizar las consecuencias que se generan en la variable dependiente.

Se manipuló de manera intencionada la variable independiente “extracto acuoso del Tocosh de *Solanum tuberosum*” y luego se analizaron las consecuencias en la variable dependiente “efecto gastroprotector”. Además, la investigación tuvo un enfoque cuantitativo por las mediciones numéricas para probar las hipótesis planteadas en el estudio.

El diseño experimental empleó un grupo experimental y grupo de control, y se desarrolló en un tiempo determinado, por lo que el estudio fue de corte transversal. El diseño experimental fue el siguiente:

RG ₁	-	O
RG ₂	-	O
RG ₃	X	O
RG ₄	X	O
RG ₅	X	O

Donde:

R = Asignación al azar o aleatoriamente

G = Grupo de sujetos 25 ratas albinas

- = Ausencia de estímulo

X = Tratamiento con extracto acuoso del Tocosh de *Solanum tuberosum*

O = Posprueba, medición de los sujetos de un grupo (observación).

3.2. POBLACIÓN Y MUESTRA

3.2.1. La población

Vegetal

Tocosh de *Solanum tuberosum* (papa fermentada) originario de Ancash, sacos obtenidos artesanalmente.

Animal

Ratas albinas *Rattus norvegicus*, lote R-03-2018 obtenidos de la Universidad Nacional Agraria La Molina.

3.2.2. Muestra

Vegetal

Extracto acuoso del Tocosh de *Solanum tuberosum* 50 gr.

Animales de experimentación

Estuvo conformada por 25 ratas albinas *Rattus norvegicus*, será no estadística de tipo “intencional”, para lo cual se emplearán los criterios de inclusión y exclusión siguientes:

Criterios de inclusión

- Ratas albinas machos
- Ratas con peso entre 250 g – 450 g.
- Ratas sanas
- Ratas albinas adquiridas en La Universidad Nacional Agraria La Molina

Criterios de exclusión

- Ratas albinas hembras
- Ratas con peso menor 250 g o mayor de 450 g.
- Ratas con heridas
- Ratas adquiridas en otros establecimientos.

3.2.3 Lugar de la investigación

El lugar de investigación se llevó a cabo en el laboratorio de la facultad de medicina de la universidad Nacional Mayor de San Marcos y en el

laboratorio de la facultad de Ciencias Farmacéuticas y Bioquímica de la Universidad Inca Garcilaso de la Vega.

3.3. PROCEDIMIENTO EXPERIMENTAL

3.3.1 Procedimiento de la obtención del extracto acuoso del Tocosh de *Solanum tuberosum*

Para la obtención del extracto acuoso del Tocosh de *Solanum tuberosum* se extrajo 50 gramos de la muestra, la cual se trozó de forma transversal, se pesaron 3 cantidades 5g, 10g y 15g en una balanza analítica para la obtención de 3 concentraciones de 10%, 20% y 30%. Se les agregó agua destilada a cada muestra con agitación constante y se dejó 5 horas en baño maría a una temperatura de 60°C. Pasado ese tiempo se realizó el filtrado por 3 veces utilizando papel filtro (Whatman N°1), obteniéndose un extracto purificado.

Tabla 2. Concentración del extracto acuoso del Tocosh

<i>Tocosh</i>	Volumen de agua destilada mL	Volumen final	Concentración
5 g	45 mL	50 mL	10%
10 g	40 mL	50 mL	20%
15 g	35 mL	50 mL	30%

Fuente: Elaborado por el propio investigador

3.3.2 Material biológico:

Se utilizaron ratas albinas entre 250 y 450 g de peso, mismas que fueron distribuidas en distintos grupos para control y experimentación con un mínimo de 5 animales en cada grupo:

- Grupo Control
- Grupo positivo: se administró alcohol de 96°
- Grupo de tratamiento 1: se administró extracto acuoso de Tocosh 40mg/kg
- Grupo de tratamiento 2: se administró extracto acuoso de Tocosh 60mg/kg
- Grupo de tratamiento 3: se administró Sucralfato 30 mg/kg

3.3.3. Inducción de gastritis y úlcera gástrica:

Según una revisión realizada por Fernández (2014)³³, el tratamiento agudo con etanol produce lesiones y erosiones de la mucosa gástrica, incrementando el estrés oxidativo, la peroxidación lipídica, el daño del DNA y reduce el contenido de GSH en la mucosa gástrica de rata. El daño gástrico también se debe a su acción vasoconstrictora, lo que produce congestión, inflamación y daño tisular.

Por lo tanto, para favorecer la inducción de la úlcera gástrica, a los animales se les sometió ayuno sólido por 24 horas y se mantuvieron con agua a voluntad, luego de los cuales se les administró por vía por cánulación orogástrica, etanol al 96° a razón de 10mL/Kg de peso.

El tratamiento con Tocosh fue administrado a razón de 10 mL del preparado 40mg/kg y 60mg/kg de peso, por vía digestiva mediante canulación orogástrica.

Luego de 6 horas, después de la última administración de tratamiento, a todos los grupos se le realiza laparotomía, una vez observadas, se recolecta la muestra y se mantiene en formol al 10% y se manda a patología para la evaluación histopatológica del tipo de daño (garantizar la ulceración gástrica).

3.3.4. Técnica histológica:

Se refiere al conjunto de procedimientos aplicados a un material biológico (animal o vegetal) con la finalidad de prepararlo y conferirle las condiciones óptimas para poder observar, examinar y analizar sus componentes morfológicos a través de los microscopios fotónicos y electrónicos³⁴. Según Monteras (2010), los métodos para la obtención de muestras de tejido utilizadas en los estudios de microscopía óptica, abarca una serie secuencial de pasos para que una muestra de tejido se transforme en delgados cortes coloreados que pueden ser observados a través del microscopio³⁵. A continuación se detalla el paso a paso de la aplicación de esta técnica:

a) Toma de Muestra: Para su obtención se procedió a la aplicación de la resección quirúrgica³⁵. Para su realización, a los diferentes grupos se les

anestesió con vapores de Éter etílico, puesto que es un anestésico ampliamente difundido en investigaciones, y se reconocen sus características irritantes sobre las mucosas³⁶.

Seguidamente se realizó una cirugía abdominal, “laparatomía”, que se refieren a la incisión de todas las capas de la pared del abdomen (piel, grasa subcutánea, fascias, músculos y peritoneo), con el fin de extraer el estómago³⁷.

Posteriormente luego se lavó la muestra en solución de Cloruro de Sodio (NaCl) al 0,9 g/dL, y fue estirada en una superficie porosa y fotografiada para luego conservarla en formol tamponado al 10% (anexo 3)

b) Proceso de fijación: En este proceso el tejido extraído se sumergió en una sustancia fijadora, para evitar los cambios del tejido y poder conservar la forma original del tejido. Usamos el formol al 10% ya que es uno de los fijadores más utilizados, por un periodo de 3 días.

- **Lavados:** Se lavó el tejido para quitar el exceso de formol. Ya que el exceso del formol podría alterar los cortes histológicos y por ello realizamos el lavado con agua destilada.
- **Deshidratación:** Realizamos la deshidratación empleando diferentes soluciones de alcohol en forma creciente, alcohol de 96°.
- **Aclaramiento:** En este procedimiento sustituimos el alcohol por un disolvente de parafina. El xilol (xileno) que es el más usado ya que nuestra muestra esta deshidratada, este penetró hasta lo más profundo de los tejidos, perdió color y adquirió un color característico acaramelado.
- **Infiltración:** En este proceso la muestra se colocó en parafina líquida (parafina histológica). Por ósmosis salió el xilol, ingresando así la parafina.

c) Inclusión: En este proceso se proporcionó al tejido un soporte sólido, la cual nos permitió realizar cortes muy finos. Los cuales formaron bloques de parafina, dentro de estos se encuentran las muestras a estudiar. Después se

realizó el secado, y estos se pusieron a enfriar en un congelador para su posterior corte.

d) Microtomía: Se realizaron cortes histológicos muy delgados, desde 0,5 micras hasta 8 u 10 micras. Una vez realizados los cortes, se realizó un lavado con agua destilada, para poder retirar la parafina.

e) Tinción: La tinción usada fue la de hematoxilina y eosina (H&E).

f) Montaje y observación: Aumentos de 4X (panorámico), 10X (aumento intermedio) y 40X (mayor aumento), tomados con un microscopio que utiliza un ocular de 10 X.

Grupo Control

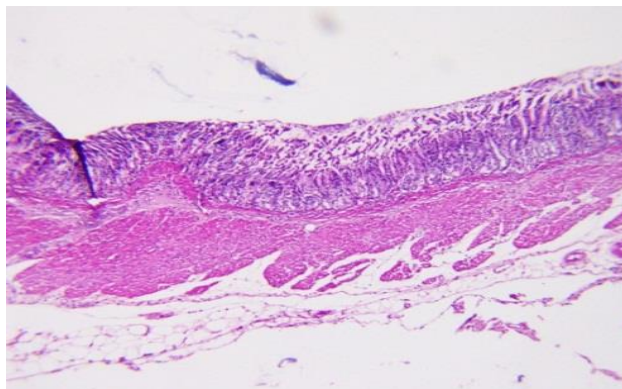


Figura 1. Se observa lisis en la base de las glándulas antrales, que se dispersan en cantidades leves hasta la musculatura de la mucosa.

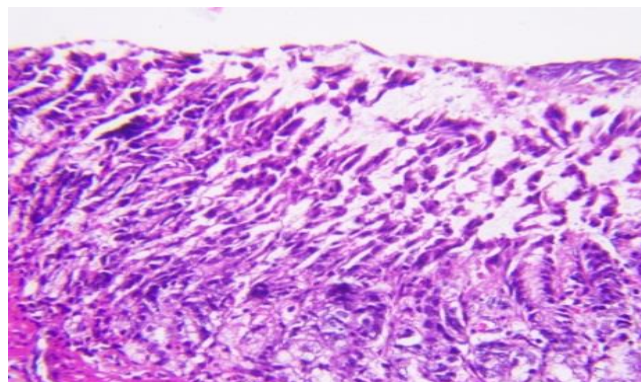


Figura 2. Se observa la mucosa del antro gástrico con leve lisis de las células cilíndricas superficiales.

Grupo positivo

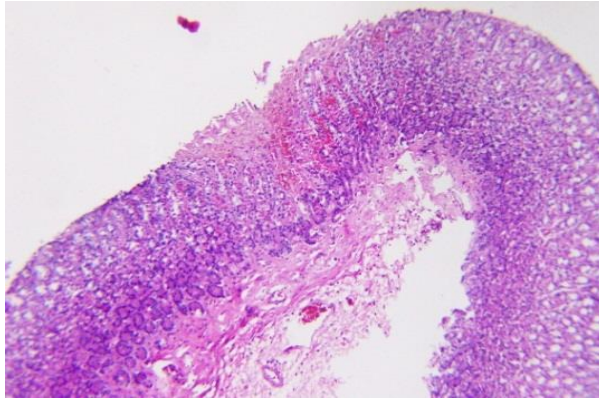


Figura 3. Se observa hasta la mucosa del antro gástrico con focos de necrosis licuefactiva y leve edema en la submucosa.

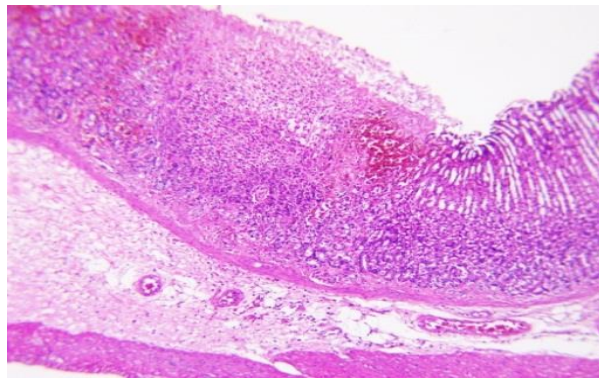


Figura 4. Se observa extravasación de glóbulos rojos y salida de algunos neutrófilos y mastocitos.

Grupo de tratamiento 1

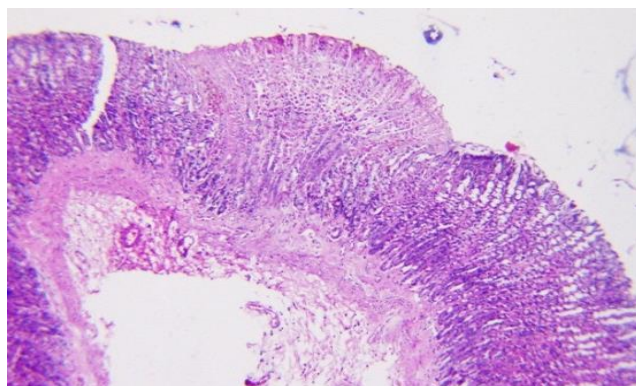


Figura 5. Se observa la mucosa del antro gástrico con focos de necrosis licuefactiva.

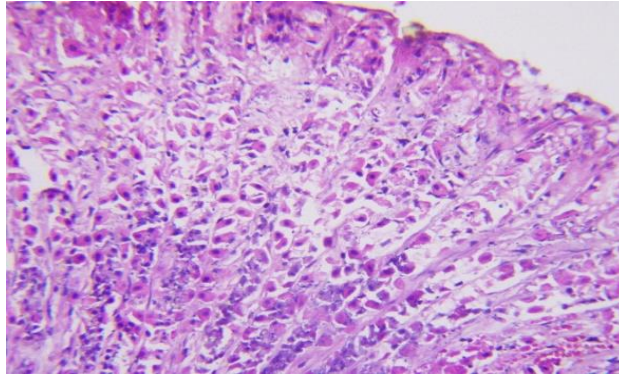


Figura 6. Se observa la mucosa del antro gástrico con edema en la sub mucosa y leve extravación de leucocitos, neutrófilos.

Grupo de tratamiento 2

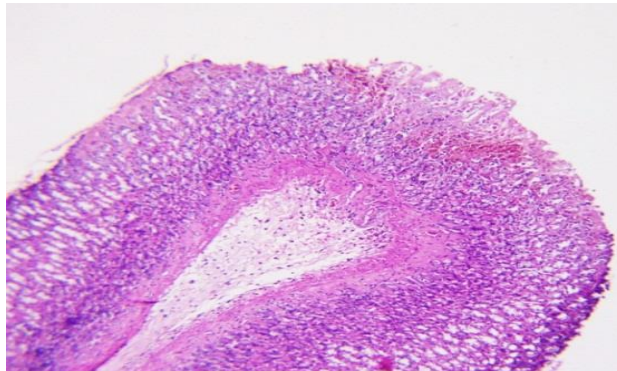


Figura 7. Se observa la mucosa del antro gástrico con focos de leve necrosis a nivel de la superficie de glándulas antrales.

Grupo de tratamiento 3

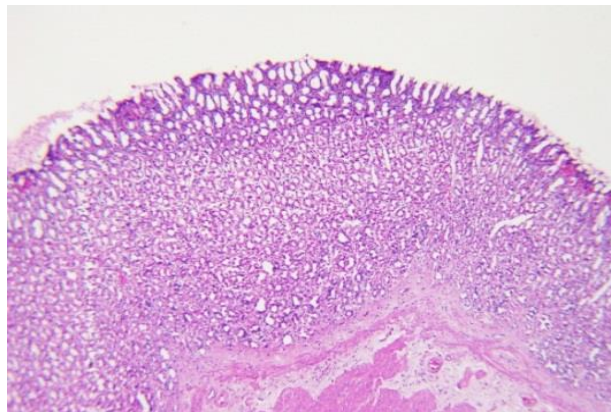


Figura 8. Se observa la mucosa del antro gástrico con focos de necrosis hemorrágicas en las glándulas antrales.

CAPÍTULO IV: RESULTADOS Y DISCUSIÓN

4.1. TÉCNICAS DE PROCESAMIENTO, ANÁLISIS DE DATOS Y RESULTADOS

La técnica empleada para el recojo de información fue la “observación”. Esta se realizó registrando los datos obtenidos en cada proceso a través de fichas de observación participante, instrumento que permitió registrar detalladamente todos los procedimientos que permitieron llegar a los hallazgos; también se emplearon fotografías para probar los procesos ejecutados.

Para la evaluación del área de mucosa gástrica lesionada, se digitó la imagen y se cuantificaron las lesiones existentes en cm², para el análisis se usó el software ASSESS Image Analysis Software for Plant Disease Quantification, que permitió identificar y cuantificar la proporción de daño, tamaño de ulceración, y porcentaje de daño de cada uno de los especímenes, expresados de la siguiente forma:

- Los resultados se expresaron de acuerdo a los siguientes cálculos:

$$\text{Área ulcerada (cm}^2\text{)} = \text{Área total de la mucosa gástrica (cm}^2\text{)} - \text{Área no ulcerada (cm}^2\text{)}$$

$$\text{Daño} = \text{Porcentaje del área ulcerada} = \frac{\text{Área ulcerada}}{\text{Área total de la mucosa gástrica}} \times 100$$

Una vez obtenidos los resultados estos fueron ingresados a la base de datos de Microsoft Excel, versión 2010. Los datos fueron analizados utilizando el paquete estadístico SPSS (Statistical Package for the Social Sciences), se aplicó el análisis de varianza (ANOVA) y la prueba no paramétrica de kruskal Wallis para establecer diferencia significativa entre grupos, con un nivel de confianza de 95%.

Tabla 3. Efecto gastroprotector del extracto acuoso del Tocosh de *Solanum tuberosum* según el porcentaje de daño posterior al tratamiento

Grupos	N°	Media	Desviación estándar	Error estándar	95% del intervalo de confianza para la media		Mínimo	Máximo
					Límite inferior	Límite superior		
Grupo Control	5	,8000	,07071	,03162	,7122	,8878	,70	,90
Grupo Positivo	5	26,5600	,24083	,10770	26,2610	26,8590	26,30	26,90
Grupo de tratamiento 1 (40mg/kg)	5	11,5800	,13038	,05831	11,4181	11,7419	11,40	11,70
Grupo de tratamiento 2 (60mg/kg)	5	5,5800	,35637	,15937	5,1375	6,0225	5,00	5,90
Grupo de tratamiento 3 (Sucralfato)	5	6,5800	,35637	,15937	6,1375	7,0225	6,00	6,90
Total	25	10,2200	9,04420	1,80884	6,4867	13,9533	,70	26,90

Fuente: Elaborado por el propio investigador

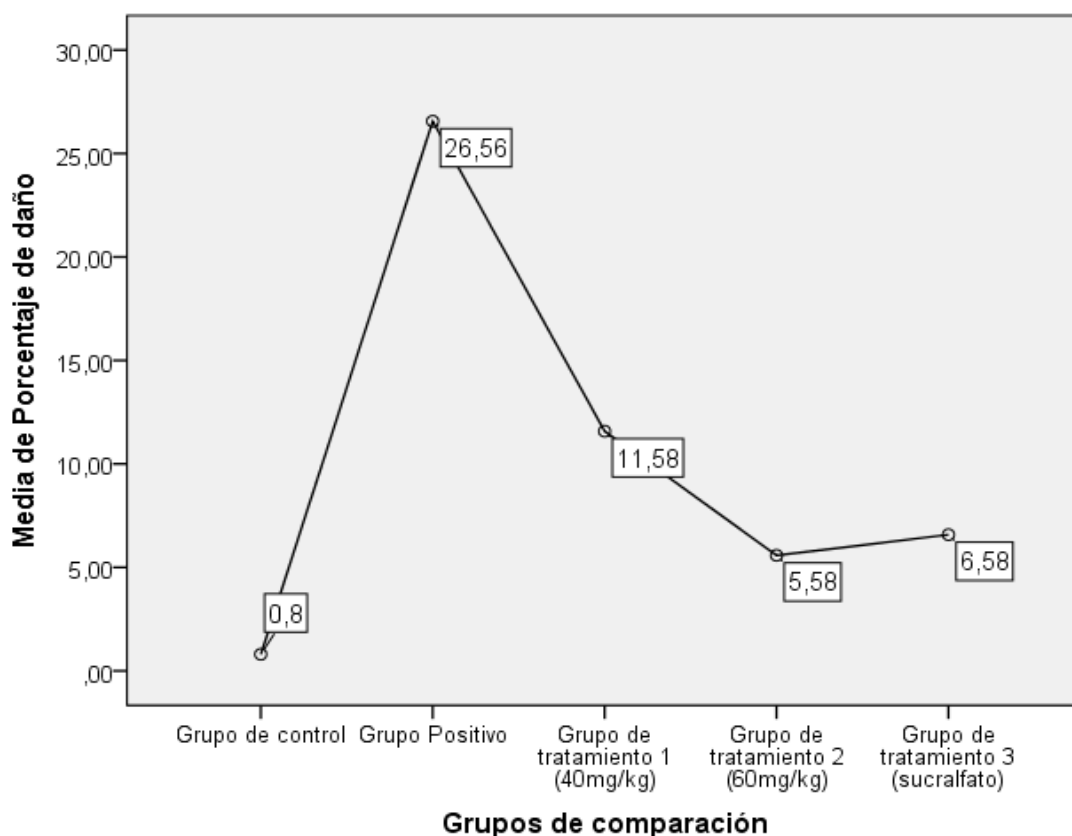


Figura 9. Efecto gastroprotector del extracto acuoso del Tocosh de *Solanum tuberosum* según el porcentaje de daño posterior al tratamiento.

Tabla 4. Prueba de homogeneidad de varianzas

Estadístico de Levene	gl1	gl2	Sig.
2,507	4	20	,075

Con un valor de significancia $p > 0.05$ los datos no cumplen el supuesto de homogeneidad de varianzas, por lo que se optará por el equivalente no paramétrico del ANOVA para muestras independientes, aplicando así la prueba Kruskal Wallis.

**Tabla 5. Prueba no paramétrica para muestras independientes
Kruskal-Wallis**

Estadísticos de prueba ^{a,b}	Porcentaje de daño
Chi-cuadrado	23,121
Gl	4
Sig. Asintótica	,000

a. Prueba de Kruskal Wallis

b. Variable de agrupación: Grupos de comparación

4.2. DISCUSIÓN DE RESULTADOS

En el Perú la gastritis es un motivo de frecuente consulta médica (Valdivia, 2011)⁵, que con el paso del tiempo e inadecuado tratamiento puede llegar a generar una úlcera gástrica; y aunque se dé principalmente en mayores de cincuenta años, los más jóvenes también pueden padecerla, como afirma Pinheiro (2017)¹⁰.

Sin embargo, estudios como los de Tapia, M. (2015)¹⁸ muestran el beneficio de un remedio a base de un producto natural, como la papa, a fin de evitar las reacciones adversas de los fármacos, debido a su prolongado tratamiento; así mismo demuestra el desconocimiento de la población acerca del tema, aunque resalta la posibilidad de su elección como ayuda contra la gastritis.

En nuestro país se vienen desarrollando estudios respecto a este ancestral producto, como el de Sandoval, Huamán, Oré, Loli, y Ayala (2010)¹⁷, quienes

comprobaron que la fracción sobrenadante del zumo de la papa (*Solanum tuberosum*) tiene capacidad antioxidante (5 mL/kg), la fracción del sedimento (5 mL/kg) más producción de moco, y el precipitado de 20 mL/kg mayor citoprotección (73,8%). Además, recientemente se han demostrado las amplias propiedades de la papa, incluso en el cáncer, pues Alaya DK, y Alaya JJ (2017)¹³, demostraron que el extracto crudo del tipo morado de papa, posee un efecto anticancerígeno.

Estas propiedades del *Solanum tuberosum* motivaron el estudio de una de sus formas menos difundidas aunque por muchos reconocida, “El Tocosh”, concebido por el conocimiento popular como un alimento con propiedades medicinales, entre muchas, a nivel gástrico.

Es así, como buscando determinar el efecto gastroprotector del extracto acuoso del Tocosh de *Solanum tuberosum* en úlceras gástricas en ratas albinas, y luego de los procedimientos respectivos para su aplicación, se obtuvieron los resultados de la tabla 3, que muestra claramente el efecto gastroprotector positivo del extracto acuoso del Tocosh de *Solanum tuberosum* en las úlceras gástricas, con un 88.42% de protección para una concentración de 40 mg/kg, y un 94.2% de protección para una concentración de 60 mg/kg, con buena significancia estadística ($p < 0,05$) como se puede apreciar en la tabla 5. Con similares porcentajes de protección que los mostrados por Sandoval, Tenorio, Tinco, Loli, y Calderón (2015)¹⁵, quienes determinaron que el Tocosh a dosis de 1800 mg/kg protegió un 97% del área de la mucosa gástrica, a dosis de 2700 mg/kg un 95%, y a de 900 mg/kg un 88% ($p < 0,05$).

Los resultados mostrados concuerdan con lo obtenido por Loli, Sandoval, Callohuari, y Mundaca (2016)¹⁴, pudiéndose afirmar que la administración oral del extracto acuoso del Tocosh tiene efecto gastroprotector en úlceras gástricas erosivas en los animales de experimentación (ratas albinas).

Sin embargo, Gonzáles y Llanos (2012)¹⁶, al combinar el *Solanum tuberosum* L. y *Croton lechleri* L. no hallaron reducción significativa ($p > 0,05$) de las lesiones ulcerosas con necrosis hemorrágica inducidas por etanol, presentando un 20, 21% y 31, 26% respectivamente; a diferencia de la ranitidina que presentó un

efecto gastroprotector significativo ($p < 0,05$) en un 61,17% de reducción de la lesión. Probablemente a causa de la combinación de esta dos especies.

Estudios previos también han comparado el efecto gastroprotector del extracto acuoso del Tocosh de *Solanum tuberosum* con diversos medicamentos, como el estudio de Loli, Sandoval, Callohuari, y Mundaca (2016)¹⁴, demostrando la superior acción regenerativa sobre las úlceras frente al omeprazol y la ranitidina; de igual manera Casco J (2012)¹⁹, comprobó matemáticamente la eficacia de las dosis diferentes del extracto (2.5mg/ml, 5mg/2ml) frente al (Omeprazol 0.28mg/kg).

Además, en este estudio se compararon el efecto gastroprotector del extracto acuoso del Tocosh de *Solanum tuberosum* con el efecto del Sucralfato (30mg/kg), evidenciándose mejor efecto del extracto acuoso de Tocosh en una concentración de 60 mg/kg dosis máxima (tabla 2, figura 9); a pesar de ser una dosis mucho menor, los resultados concuerdan con el estudio de Sandoval, Tenorio, Tinco, Loli, y Calderón (2015)¹⁵, donde la dosis de 1800 mg/kg exhibió también mejor efecto citoprotector en comparación con el Sucralfato 1000mg/Kg.

El estudio fitoquímico realizado por Casco J (2012)¹⁹ determinó la presencia de compuestos fenólicos, polisacáridos y espuma. Se confirmó la actividad gastroprotectora del extracto crudo de papa, ya que existió una cicatrización total de los estómagos estudiados, comparando con los estudios fitoquímicos realizado por Sandoval V, Tenorio M, Tinoco J (2015)¹⁵ UNMSM determino la presencia de metabolitos secundarios como compuestos fenólicos, antocianinas, flavonoides, taninos, alcaloides, ácidos fenólicos. Se confirma la actividad gastroprotectora de la decocción de tocosh de *Solanum tuberosum*, ya que los resultados muestran protección en la mucosa gástrica.

En nuestro estudio hemos observado la adherencia del tocosh en la mucosa gástrica. Esta sería la razón de la acción demulcente provocada por la amilosa y amilopectina contenidos en el Tocosh. Sin embargo, los mecanismos de protección podrían ser múltiples y requieren mayores estudios.

CAPÍTULO V: CONCLUSIONES Y RECOMENDACIONES

5.1. CONCLUSIONES

1. Finalmente , bajo nuestro modelo experimental y en las condiciones de estudio podemos concluir que la concentración máxima del extracto acuoso del Tocosh de *Solanum tuberosum* es óptima para un efecto gastroprotector en úlceras gástricas
2. El extracto acuoso del Tocosh de *Solanum tuberosum* tiene mayor efecto gastroprotector que el Sucralfato en úlceras gástricas.

5.2. RECOMENDACIONES

1. Todo estudio posee vacíos que aún no se ha demostrado, este trabajo queda como antecedente para seguir estudiando al Tocosh mejorando las técnicas de experimentación para llegar a obtener un mejor producto natural , darle uso y con eficacia comprobada.
2. Se recomienda aplicar estudios para evaluar los resultados del efecto de gastroprotección del extracto de acuoso del Tocosh de *Solanum tuberosum* en poblaciones humanas, a fin de demostrar su efectividad en el tratamiento de úlceras gástricas.
3. Evaluar el tiempo y frecuencia de aplicación recomendado para conseguir un efecto gastroprotector del extracto acuoso del Tocosh de *Solanum tuberosum*.
4. Profundizar en el estudio del Tocosh, respecto a su actividad según niveles de enfermedad, gastritis, úlceras gástricas y cáncer gástrico

REFERENCIAS BIBLIOGRÁFICAS

1. Organización Mundial de la Salud. Datos y cifras sobre el cáncer. Who [Internet]; 2014 [citado 07 Ago 2018]. Disponible en: <http://www.who.int/cancer/about/facts/es/>
2. Organización Mundial de la Salud. Nota descriptiva: Cáncer. Who [Internet]; 2018 Feb [citado 07 Ago 2018]. Disponible en: <http://www.who.int/es/news-room/fact-sheets/detail/cancer>
3. Pareja Cruz A., Navarrete Mejía P.J., Parodi García J.F. Seroprevalencia de infección por *Helicobacter pylori* en población adulta de Lima, Perú 2017. [Internet]. Horiz Med 2017; 17(2): 55-58p. Disponible en: <http://www.scielo.org.pe/pdf/hm/v17n2/a09v17n2.pdf>
4. Organización Panamericana de la Salud. Cáncer de Estómago en la Américas. Paho [Internet]; 2014 [citado 06 Ago 2018]. Disponible en: <https://www.paho.org/hq/dmdocuments/2014/OPS-Nota-Informativa-Cancer-Estomago-2014.pdf>
5. Valdivia L.D. Prevención del cáncer gástrico [presentación]. Instituto Nacional de Enfermedades Neoplásicas. 2013 Set [citado 06 Ago 2018]. Disponible en: http://www.inen.sld.pe/portal/documentos/pdf/educacion/24092013_PREVENCIÓN_CANCER_GASTRICO.pdf
6. Ministerio de Salud [Internet]. Informe técnico N° 10-2008. Dirección general de medicamentos insumos y drogas; 2008 [citado 06 Ago 2018]. Disponible en: http://www.digemid.minsa.gob.pe/UpLoad/UpLoaded/PDF/10-08_SUCRALFATO.pdf
7. Ministerio de Salud. Informe técnico N° 03-2009. Dirección general de medicamentos insumos y drogas. 2009 [citado 06 Ago 2018]. Disponible en: http://www.digemid.minsa.gob.pe/UpLoad/UpLoaded/PDF/03-09_Pantoprazol_40mgml_Inyectable.pdf

8. Roldán-Rodríguez AE, Vega-Quispe EJ, Silva-Ocas I, Lemus-Arteaga KE, Gonzales-Saldaña JG, Ruiz-Urbina FN, et al. Efecto gastroprotector de la miel de abeja en ratas Holtzman con úlceras gástricas inducidas por piroxicam. Rev. gastroenterol. Perú [Internet]. 2016 Jul [citado 20 Dic 2017]; 36(3): p. 219-224. Disponible en: http://www.scielo.org.pe/scielo.php?script=sci_arttext&pid=S1022-51292016000300005&lng=es
9. Ruíz-Narváez CE, Martínez-Rodríguez JE, Cedeño-Burbano AA, ErazoTapia JM, Pabón-Fernández CD, Unigarro-Benavides LV, et al. Helicobacter pylori, úlcera péptica y cáncer gástrico. Rev. Fac. Med. 2018; 66(1):103-6. doi: <http://dx.doi.org/10.15446/revfacmed.v66n1.58953>. Disponible en: <http://www.scielo.org.co/pdf/rfmun/v66n1/0120-0011-rfmun-66-01-00103.pdf>
10. Pinheiro P. Síntomas de úlcera en el estómago o duodeno. Mdsauade [Internet] 2017 [citado 2017 Dic 20]. Disponible en: <https://www.mdsauade.com/es/2015/12/sintomas-ulcera.html>
11. Organización Mundial de la Salud. Formulario Modelo de la OMS 2004. Portal de Información - Medicamentos Esenciales y Productos de Salud [Internet]. 2004 [citado 6 Ago 2018]. Disponible en: <http://apps.who.int/medicinedocs/es/d/Js5422s/21.html>
12. Vilca Renojo L. Evaluación de la concentración de penicillium en el tocosh de papa (solanum tuberosum L) de la variedad yungay en diferentes tiempos de fermentación [Internet]. Huancavelica: Universidad Nacional de Huancavelica; 2014 [citada 18 Dic 2017]. 105 p. Disponible en: <http://repositorio.unh.edu.pe/bitstream/handle/UNH/88/TP%20-%20UNH%20AGROIND%200006.pdf?sequence=1&isAllowed=y>.
13. Alaya Misahuaman DK, Alaya Misahuaman JJ. Efecto anticancerígeno del extracto crudo del tubérculo morado de Solanum tuberosum “papa”, en Rattus rattus var. albinus con cáncer de estómago inducido con 2,2 difenil-picril-hidrazilo (DPPH) [tesis de titulación en Internet]. Cajamarca: Universidad Privada Antonio Guillermo Urrel. 2017 [citada 27 Feb 2018]. 126p. Disponible en: <http://repositorio.upagu.edu.pe/bitstream/handle/UPAGU/462/FYB-006-2017.pdf?sequence=1&isAllowed=y>

14. Loli Ponce RA, Sandoval Vegas MH, Callohuari Quispe R, Mundaca Pérez LA. Tratamiento regenerativo de la mucosa gástrica con la mazamorra de tocosh de papa, en animales de experimentación. 2016. 2016; 3(4): p. 91-97.
15. Sandoval Vegas MH, Tenorio Mucha J, Tinco Jayo A, Loli Ponce RA, Calderón Pinillos S. Efecto antioxidante y citoprotector del tocosh de *Solanum tuberosum* 'papa' en la mucosa gástrica de animales de experimentación. *An Fac med.* 2015; 76(1): p. 15-20.
16. Gonzáles Llontop LF, Llanos Quevedo J. Efecto gastroprotector del extracto total de *Solanum tuberosum* L. var."papa blanca" y *Croton lechleri* L. "sangre de grado" en *Rattus rattus* var. *albinus* con daño gástrico por acción del etanol [Internet]. *SCIÉENDO*. 2012 [citado 10 dic 2017]; 15(2): p. Disponible en: <http://revistas.unitru.edu.pe/index.php/SCIENDO/article/view/486>.
17. Sandoval M, Huamán O, Oré R, Loli A, y Ayala S. Efecto antioxidante y citoprotector del *Solanum tuberosum* (papa) en la mucosa gástrica de animales de experimentación. *Fac med UNMSM*. 2010; 71(3): p. 147-152.
18. Tapia Tapia ME. Estudio del comportamiento de gastritis y evaluación del grado de conocimiento de la *solanum tuberosum* (papa) para el tratamiento de esta enfermedad [trabajo de titulación]. Guayaquil: Universidad de Guayaquil. 2015 [citada 18 Ene 2018]. 99p. Disponible en: <http://repositorio.ug.edu.ec/bitstream/redug/8176/1/BCIEQ-T-0092%20Tapia%20Tapia%20Magaly%20Estefania.pdf>
19. Casco Rosero JP. Evaluación de la actividad gastroprotectora del extracto crudo de papa (*Solanum tuberosum*) en úlceras de estómago inducidas con etanol en ratas (*Rattus norvegicus*). Riobamba: Escuela Superior Politécnica de Chimborazo. 2011 [citada 18 Ene 2018]. Disponible en: <http://dspace.esPOCH.edu.ec/bitstream/123456789/1988/1/56T00296.pdf>
20. Idme Hañari E. Evaluación de la composición nutricional en el procesamiento de soleado, cocción-extrusión y obtención de harina de Izaño (*Tropaeolum tuberosum* R. et P.) [Tesis de titulación]. Puno: Universidad Nacional del Altiplano; 2010 [citada 21 Ene 2018]. 21 p. Disponible

en:http://repositorio.unap.edu.pe/bitstream/handle/UNAP/3400/Idme_Ha%C3%B1ari_Emerson.pdf?sequence=1&isAllowed=y

21. Pasante Arteaga PP. Efecto antibacteriano in vitro de *Solanum tuberosum* (papa fermentada) en cepas de *Escherichia coli* comparado con gentamicina y ceftriaxona. Trujillo: Universidad Privada Antenor Orrego. 2015 [citada 20 Ene 2018]. Disponible en: <http://repositorio.upao.edu.pe/handle/upaorep/1562>
22. RPP Noticias [Internet]. Tocosh: conoce a la penicilina natural del Perú; 2015 [citado 11 Dic 2017]. Disponible en: <http://rpp.pe/vida-y-estilo/salud/tocosh-conoce-a-la-penicilina-natural-del-peru-noticia-790206>
23. Ramos C. Correo [Internet]. Tocosh: Conoce más de este alimento que combate la gastritis y úlceras; 2017 [citado 19 Dic 2017]. Disponible en: <https://diariocorreo.pe/gastronomia/pacientes-buscan-el-tocosh-para-curarse-de-gastritis-y-úlceras-616423/>
24. GlobeRed [Internet]. Ancas; 2014. El Tocosh andino medicinal Perú; [citado 15 Ene 2018]. Disponible en: <http://ancash-peru-2011.globered.com/categoria.asp?idcat=191>.
25. Lechuga Gilt H, Salas Ramírez HI. Estudio para la instalación de una planta productora de mazamorra de tocosh con maca, quinua y leche. Ingeniería Industrial. 2013 Ene-Dic [citado 21 Ene 2018]; (31): 115-140. Disponible en: <http://www.redalyc.org/html/3374/337430545006/>
26. Vilca Renojo L. Evaluación de la concentración de penicillium en el tocosh de papa (*solanum tuberosum* L) de la variedad yungay en diferentes tiempos de fermentación [Internet]. Huancavelica: Universidad Nacional de Huancavelica; 2014 [citada 18 Dic 2017]. 105 p. Disponible en: <http://repositorio.unh.edu.pe/bitstream/handle/UNH/88/TP%20-%20UNH%20AGROIND%200006.pdf?sequence=1&isAllowed=y>.
27. Agraria [Internet]. Lima: 2014. Los alimentos del futuro son los de nuestro pasado; [citado 15 Ene 2018]. [1 pantalla]. Disponible en: <http://agraria.pe/noticias/los-alimentos-del-futuro-son-los-de-nuestro-pasado-6436>

28. Lozano JA. La úlcera péptica y su tratamiento (I). Etiología, clínica, diagnóstico y medidas higienicodietéticas. Offarm [Internet]. 2000 Mar [citado 10 Ene 2018]; 19(3):110-117. Disponible en: <http://www.elsevier.es/es-revista-offarm-4-articulo-la-ulcera-peptica-su-tratamiento-15468>
29. Clínica Anglo Americana [Internet]. Lima. Complicaciones de la Úlcera Gástrica por Dr. Guillén; [citado 25 Ene 2018]. [1 pantalla]. Disponible en: <https://www.clinicaangloamericana.pe/blog/complicaciones-de-la-ulcera-gastrica-por-dr-guillen/>
30. Inkanatural [Internet]. Perú: Inkanat; 2010. Tocosh Andino: Uso tradicional como penicilina natural; [citado 21 Ene 2018]. [1 pantalla]. Disponible en: <http://www.inkanatural.com/es/arti.asp?ref=TOKOSH>
31. Brooker C. Diccionario Médico. 16° ed. Véliz. El Manual Moderno, 2010. 490-491p.
32. Hernández R. Metodología de la investigación. 6° ed. México: McGraw-Hill; 2014. 129p.
33. Fernández Travieso JC. Incidencia actual de la gastritis: una breve revisión Disponible en: Revista CENIC Ciencias Biológicas, Vol. 45, No. 1, pp. 10-17, 2014.
34. Montalvo Arenas C. E. Técnica histológica. Universidad de Medicina UNAM. 2010. [consultado el 20 de Julio del 2018]. Disponible en: http://www.facmed.unam.mx/deptos/biocetis/PDF/Portal%20de%20Recursos%20en%20Linea/Apuntes/3_tecnica_histologica.pdf
35. Universidad Nacional Autónoma de México. Histología e inmunohistoquímica: Manual de métodos. Primera edición. México. 2013. Pág. 3
36. ÁLVAREZ GÓMEZ DE SEGURA, Ignacio. Métodos de anestesia, analgesia y eutanasia. Hospital Universitario La Paz. Madrid. Pág. 18. Disponible en: <https://www.unrc.edu.ar/unrc/coedi/docs/guia-anestesia-eutanasia.pdf>

37. Clínica Universidad de Navarra. Diccionario Médico. 2015 [consultado el 23 de Julio del 2018]. Disponible en: <https://www.cun.es/diccionario-medico/terminos/laparotomia>

ANEXOS

Anexo 1: Matriz de consistencia

“EFECTO GASTROPROTECTOR DEL EXTRACTO ACUOSO DEL TOCOSH DE *SOLANUM TUBEROSUM* EN ÚLCERAS GÁSTRICAS EN RATAS ALBINAS”

PROBLEMA GENERAL	OBJETIVO GENERAL	HIPÓTESIS GENERAL	OPERACIONALIZACIÓN DE VARIABLES		METODOLOGÍA	INTRUMENTOS
¿Existirá efecto gastroprotector del extracto acuoso del Tocosh de <i>Solanum tuberosum</i> en úlceras gástricas en ratas albinas?	Determinar el efecto gastroprotector del extracto acuoso del Tocosh de <i>Solanum tuberosum</i> en úlceras gástricas en ratas albinas.	Existe efecto gastroprotector del extracto acuoso del Tocosh de <i>Solanum tuberosum</i> en úlceras gástricas en ratas albinas.	VARIABLE INDEPENDIENTE	INDICADORES	TIPO	Fichas de observación participante
			Extracto acuoso del Tocosh de <i>Solanum tuberosum</i>	<ul style="list-style-type: none"> • Concentración óptima • Tiempo • Frecuencia 	Experimental transversal	
PROBLEMAS ESPECÍFICOS	OBJETIVOS ESPECÍFICOS	HIPOTESIS ESPECÍFICAS	VARIABLE DEPENDIENTE	INDICADORES	NIVEL	Fotografía
1. ¿Cuál será la concentración óptima del extracto acuoso del Tocosh de <i>Solanum tuberosum</i> que tiene un efecto gastroprotector en úlceras gástricas en ratas albinas?	1. Determinar la concentración óptima del extracto acuoso del Tocosh de <i>Solanum tuberosum</i> que tiene un efecto gastroprotector en úlceras gástricas en ratas albinas.	1. Existe una concentración óptima del extracto acuoso del Tocosh de <i>Solanum tuberosum</i> que tiene un efecto gastroprotector en úlceras gástricas en ratas albinas.	Efecto gastroprotector	Tamaño de las úlceras gástricas	Cuantitativo Aplicado	
2. ¿Cuál será el efecto gastroprotector del Tocosh de <i>Solanum tuberosum</i> comparado con el efecto del Sucralfato en úlceras gástricas en ratas albinas?	2. Comparar el efecto gastroprotector del extracto acuoso del Tocosh de <i>Solanum tuberosum</i> con el efecto gastroprotector del Sucralfato en úlceras gástricas en ratas albinas.	2. Existen diferencias entre el efecto gastroprotector del extracto acuoso del Tocosh de <i>Solanum tuberosum</i> y el efecto gastroprotector del Sucralfato en úlceras gástricas en ratas albinas.			DISEÑO	

Anexo 2: Ficha de registro

GRUPOS CONTROL	Muestra	Peso	Alcohol 96%	Administración de tratamiento	Área ulcerada	Porcentaje de daño
Grupo control (G1) Ayuno de 24 Horas	R 1.1	306 g	-	-	AU = 10.0	D = 0.8
	R 1.2	285 g	-	-	AU = 10.0	D = 0.8
	R 1.3	270 g	-	-	AU = 10.3	D = 0.7
	R 1.4	304 g	-	-	AU = 10.2	D = 0.9
	R 1.5	290 g	-	-	AU = 10.4	D = 0.8
Grupo Positivo (G2) Etanol 96° por 24 horas	R 2.1	315 g	3.2 ml	-	AU = 11.2	D = 26.4
	R 2.2	270 g	2.7 ml	-	AU = 11.1	D = 26.3
	R 2.3	302 g	3.0 ml	-	AU = 11.3	D = 26.5
	R 2.4	285 g	2.9 ml	-	AU = 11.4	D = 26.7
	R 2.5	295 g	3.0 ml	-	AU = 11.5	D = 26.9
Grupo Experimental 1 (G3) Tratamiento con Tocosh 40mg/kg	R 3.1	438 g	4.4 ml	4.5 ml	AU = 9.1	D = 11.7
	R 3.2	437 g	4.4 ml	4.4 ml	AU = 8.9	D = 11.5
	R 3.3	433 g	4.3 ml	4.3 ml	AU = 8.8	D = 11.4
	R 3.4	430 g	4.2 ml	4.2 ml	AU = 9.0	D = 11.6
	R 3.5	425 g	4.0 ml	4.1 ml	AU = 9.2	D = 11.7
Grupo Experimental 2 (G4) Tratamiento con Tocosh 60mg/kg	R 4.1	353 g	3.5ml	3.6 ml	AU = 9.0	D = 5.9
	R 4.2	317 g	3.2 ml	3.1 ml	AU = 8.8	D = 5.7
	R 4.3	379 g	3.8 ml	3.8 ml	AU = 8.9	D = 5.5
	R 4.4	360 g	3.7 ml	3.5ml	AU = 9.2	D = 5.8
	R 4.5	366 g	3.5 ml	3.4 ml	AU = 9.3	D = 5.0
Grupo Experimental 3 (G5) Tratamiento con Sucralfato	R 5.1	376 g	3.8 ml	4.3 ml	AU = 10.2	D = 6.9
	R 5.2	342 g	3.4 ml	4.0 ml	AU = 10.1	D = 6.7
	R 5.3	369 g	3.7 ml	4.2 ml	AU = 10.3	D = 6.5
	R 5.4	370 g	3.8 ml	4.3 ml	AU = 10.4	D = 6.8
	R 5.5	362 g	3.6 ml	4.1 ml	AU = 10.5	D = 6.0

Anexo 3: Desarrollo de la investigación



Figura 10. Muestra de estudio (Ratas albinas)



Figura 11. Tocosh



Figura 12. Preparado del extracto acuoso del Tocosh



Figura 13. Soluciones del extracto acuoso de Tocosh



Figura 14. Administración oral del extracto acuoso del Tocosh




Figura 15. Muestra biológica del estómago de las ratas conservado en formol al 10%



Figura 16. Cortes histológicos para la observación de las muestras



Figura 17. Muestra para la observación en microscopio

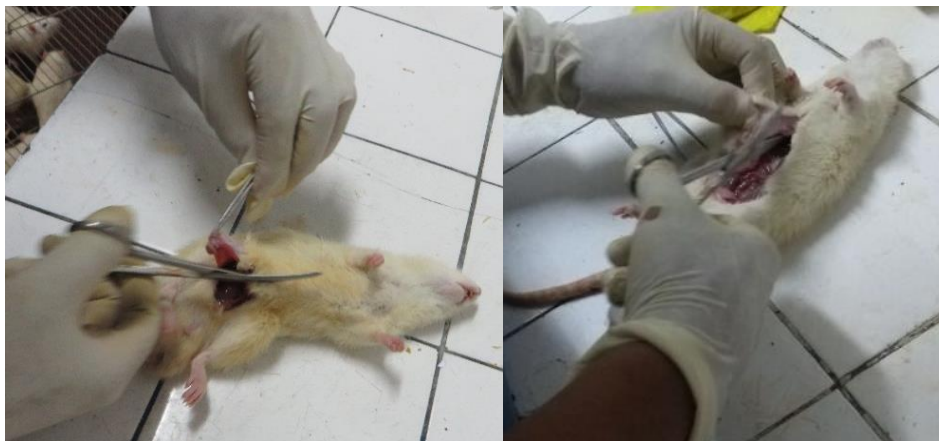

Figura 18. Laparatomía abdominal

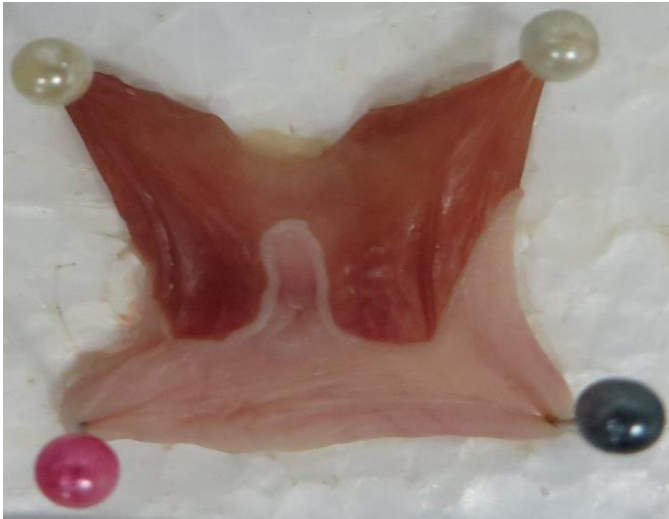

Figura 19. Tejido Normal

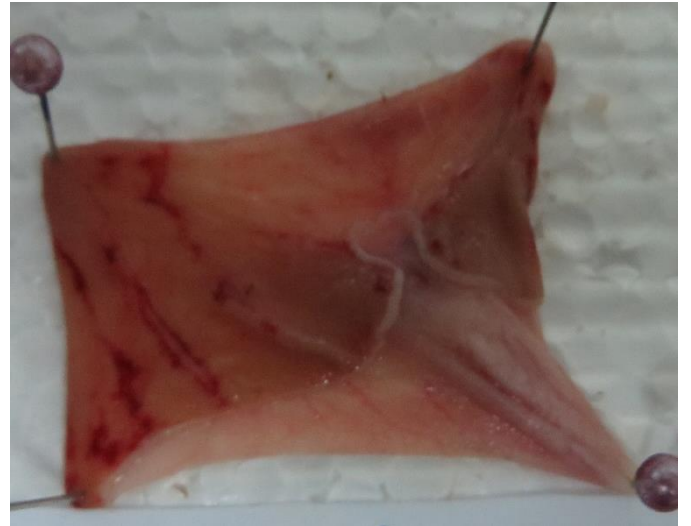

Figura 20. Tejido con lesión
causado por etanol

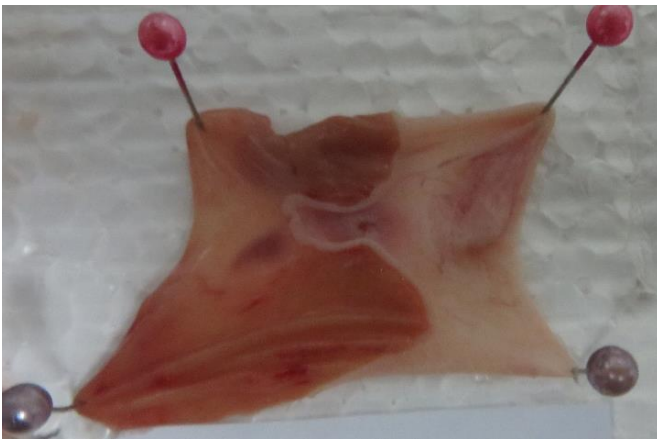

Figura 21. Tejido con protección de Tocosh
dosis mínima

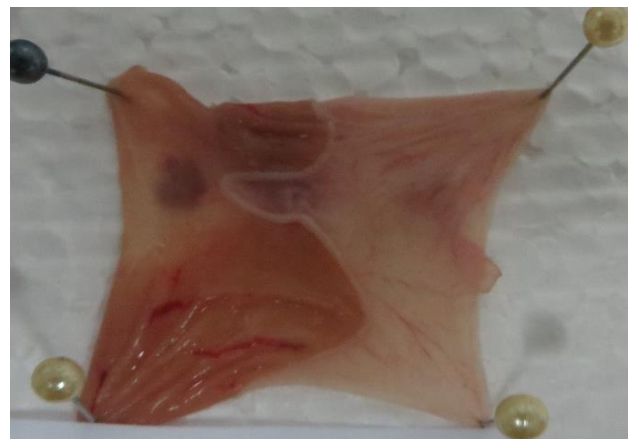

Figura 22. Tejido con protección de Tocosh
dosis máxima



Figura 23. Tejido con protección por Sucralfato *Rattus norvegicus*