

**UNIVERSIDAD INCA GARCILASO DE LA VEGA**

**FACULTAD DE ESTOMATOLOGÍA**

**OFICINA DE GRADOS Y TÍTULOS**



**PROGRAMA DE TITULACIÓN PROFESIONAL**

**ÁREA DE ESTUDIO: CIRUGÍA BUCAL Y MAXILOFACIAL**

**TÍTULO: DISTRACCIÓN OSTEOGÉNICA: DEFINICIÓN, INDICACIONES Y TÉCNICAS QUIRÚRGICAS**

**AUTOR: SEGURA NIEVES CARLOS ANDRÉS**

**ASESOR: MG.CD. PALACIOS ALVA ELMO**

**LIMA – PERÚ**

**2017**

## **DEDICATORIA**

Quiero dedicarle este trabajo a mis padres por ser quienes me enseñaron el valor de luchar día a día por conseguir mis sueños, gracias a ustedes seguiré con mi camino a la superación.

# ÍNDICE

Dedicatoria .....	II
Índice .....	III
Índice de Figuras .....	IV
Índice de Tablas .....	VII
Resumen.....	VIII
1. Introducción .....	1
2. Antecedentes Históricos.....	2
3. Bases Biológicas.....	10
3.1. Histología del Tejido Óseo.....	10
3.2. Remodelación Ósea.....	15
3.3. Regeneración Ósea .....	23
4. Distracción Osteogénica.....	25
4.1. Definición.....	25
4.2. Principios de la Distracción Osteogénica.....	26
4.2.1. Principio Mecánico .....	26
4.2.2. Principio Biológico .....	31
4.3. Indicaciones de la Distracción Osteogénica.....	35
4.4. Tipos de Distractores.....	40
4.4.1. Distractores Internos o Intraorales.....	40
4.4.2. Distractores Externos o Extraorales.....	42
4.5. Técnicas Quirúrgicas.....	44
4.5.1. Distracción Osteogénica Mandibular.....	44
4.5.2. Distracción Osteogénica Maxilar.....	54
4.5.3. Distracción Osteogénica Alveolar.....	63
5. Conclusiones.....	74
6. Referencias Bibliográficas.....	76

## ÍNDICE DE FIGURAS

Figura 1: Diagrama que muestra todo el aparato en funcionamiento, la tracción y la contra-tracción se aplican a las dos porciones del aparato de yeso.....	2
Figura 2: Cirujano Ortopedista Gabriel Abramovich Ilizarov, 1921-1992. “Padre de la Distracción Osteogénica.....	3
Figura 3: Mordida cruzada realizada por Snyder en mandíbula de perro y radiografía de la colocación de fijador externo de Swanson para su corrección.....	4
Figura 4: Paciente niño de 23 meses de edad con microsomnia craneofacial derecha. Su apariencia 17 meses después de la expansión mandibular. Obsérvese que el mentón permanece desviado y que hay más volumen mandibular en el lado afectado.....	5
Figura 5: Distracción osteogénica mandibular bidireccional.....	5
Figura 6: Osteotomía vertical de la sínfisis y dispositivo Hyrax intraoral.....	6
Figura 7: Distracción externa del medio facial previa osteotomía (Rachmiel) y Distracción externa del medio facial sin osteotomía (Staffenberg).....	7
Figura 8: Distracción interna modular (MID), diseñado por Cohen y cols .....	8
Figura 9: Distractor Osteogénico Alveolar.....	9
Figura 10: Sistema de Distracción Rígido Externo (RED), elaborado por Polley y Figueroa en 1997; para la distracción maxilar .....	9
Figura 11: Diferentes fases del Remodelado Óseo .....	17

Figura 12: Proceso de Regeneración Ósea.....	24
Figura 13: Distracción Monofocal; Distracción Bifocal; Distracción Trifocal.....	30
Figura 14: Esquema de las zonas de proceso de Distracción: Zona central; Zona de transición, Zona de remodelación, Zona de hueso secundario cortical.....	34
Figura 15: Microsomia hemifacial , Micrognatia grave (Síndrome de Pierre Robin), Atrofia alveolar, Alteración en la forma de arco, Anquilosis de ATM.....	35
Figura 16: Avance del maxilar superior (LeFort I), Avance medifacial (LeFort III) , Labio leporino y paladar hendido.....	36
Figura 17: Remodelación de la bóveda craneal, Avance fronto-orbital, Hueso Cigomático deficiente.....	37
Figura 18: Síndrome de Apert, Síndrome de Crouzon, Síndrome de Pfeiffer, Síndrome de Treacher Collins, Síndrome de Goldenhar .....	38
Figura 19: Deformidades Post-traumática, Deformidades por motivos oncológicos.....	39
Figura 20: Distractor interno maxilar superior (LeFort I), Distractor alveolar interno superior e inferior, Distractor palatal quirúrgico, Distractor interno unidireccional y bidireccional, Distractor interno mandibular para la rama, Distractor interno transversal (fijado en hueso y dientes) y Distractor de transporte.....	41
Figura 21: Distractor externo unidireccional, Distractor externo bidireccional, Distractor externo multidireccional, Distractor Rígido Externo (RED) .....	43
Figura 22: Paso 1: INCISIÓN.....	50
Figura 23: Paso 2: MARCAR LA OSTEOTOMÍA.....	50
Figura 24: Paso 3: ENCAJAR EL DISTRACTOR.....	51

Figura 25: Paso 4: CORTE Y DOBLADO DE LAS PLACA BASE.....	51
Figura 26: Paso 5: MARCA DE LA LOCALIZACIÓN DE LA DISTRACCIÓN.....	52
Figura 27: Paso 6: CORTICOTOMÍA VESTIBULAR.....	52
Figura 28: Paso 7: RECONEXION DEL DISTRACTOR.....	53
Figura 29: Paso 9: ACTIVACIÓN DEL DISTRACTOR.....	53
Figura 30: Paso 1: INCISIÓN INTRAORAL .....	59
Figura 31: Paso 2: AJUSTE DEL DISTRACTOR .....	60
Figura 32: Paso 3: MOLDEE LAS PLACAS POSTERIORES.....	60
Figura 33: Paso 4: MARCACIÓN DE LA LOCALIZACIÓN DEL DISTRACTOR.....	61
Figura 34: Paso 5: REALICE LA OSTEOTOMÍA LEFORT I.....	61
Figura 35: Paso 6: RECONECTE LOS DISTRACTORES.....	62
Figura 36: Paso 7: ACTIVACIÓN DEL DISTRACTOR.....	62
Figura 37: Paso 1: Paso 1: SELECCIÓN DEL DISTRACTOR.....	69
Figura 38: Paso 2: PRACTICAR UNA INCISIÓN.....	69
Figura 39: Paso 3: AJUSTE DEL DISTRACTOR.....	70
Figura 40: Paso 4: ADAPTACIÓN DE LA PLACA BASE.....	70
Figura 41: Paso 5: DETERMINACIÓN DEL VECTOR DE DISTRACCIÓN.....	71

Figura 42: Paso 6: ADAPTACIÓN DE LA PLACA DE TRANSPORTE.....	71
Figura 43: Paso 7: MARCAR LA UBICACIÓN DEL DISTRACTOR.....	72
Figura 44: Paso 8: REALIZACIÓN DE LA OSTEOTOMÍA.....	72
Figura 45: Paso 9: VOLVER A ACOPLAR EL DISTRACTOR.....	73
Figura 46: Paso 10: ACTIVACIÓN DEL DISTRACTOR.....	73

## ÍNDICE DE TABLAS

Tabla 1: Factores locales reguladores del remodelado.....	22
-----------------------------------------------------------	----

## RESUMEN

La distracción osteogénica (DO), es una técnica quirúrgica muy versátil de gran uso en la actualidad, la técnica fue ideada y realizada desde hace miles de años, pero con el pasar del tiempo y los nuevos avances, parece estar logrando increíbles resultados e innovaciones, logrando aplicarse en la Odontología justamente en el área de la cirugía máxilo facial, descrita por Snyder en 1973, quién adaptó la técnica por primera vez para el complejo craneofacial. Las múltiples ventajas que presenta la técnica, la han llevado a adquirir una creciente importancia dentro de la Odontología, ya que logra solucionar complicadas deformaciones craneofaciales (las cuales antes eran consideradas intratables), maloclusiones, atrofias de rebordes alveolares, entre otros.

Como las técnicas de distracción van a generar hueso nuevo y evitan por lo tanto la morbilidad del traslado de injertos, se trata de un procedimiento menos traumático, en comparación con los otros tipos de tratamientos realizados en esta clase de deformidades óseas, incluso puede ser realizada en el consultorio del especialista bajo anestesia local. Cabe mencionar que la distracción osteogénica se viene realizando exitosamente para ganar un incremento no solo del defecto óseo a tratar, sino también de los tejidos blandos adyacentes, incluyendo la piel, musculatura y estructuras neurovasculares, todo esto a un ritmo gradual, es por ello que diversos autores consideran que la técnica quirúrgica se debería denominar distracción histogénica.

El protocolo de la técnica está llegando a cierta estandarización para una mayor seguridad en su aplicación e innovadores métodos coadyuvantes están siendo descubiertos para asegurar el éxito de la distracción osteogénica, sin embargo, aún quedan muchas investigaciones por realizarse, ya que esta técnica parece prometer un futuro de soluciones. Mediante el siguiente trabajo



monográfico se explicara detalladamente la definición, las indicaciones y contraindicaciones, y las diversas técnicas quirúrgicas, de esta maravillosa técnica que es la distracción osteogénica.

**Palabras Clave:** Distracción osteogénica, Regeneración ósea, Alargamiento óseo, Deficiencia ósea, Cirugía máxilo facial.

## ABSTRACT

Distracción Osteogénesis (DO) is a very versatile surgical technique of great use today, the technique was developed for thousands of years, but with the pass of time and new advances, seems to be achieving incredible results and innovations , being able to be applied in Dentistry precisely in the area of maxillofacial surgery, described by Snyder in 1973, who adapted the technique for the first time for the craniofacial complex. The multiple advantages of the technique have led to a growing importance in dentistry, as it manages to solve complicated craniofacial deformations (which were previously considered intractable), malocclusions, alveolar ridges atrophies, among others. As the distraction techniques are going to generate new bone and avoid the morbidity of the graft transfer, it is a less traumatic procedure, compared to the other types of treatments performed in this class of bone deformities, it can even be performed in the specialist's office under local anesthesia. It is important to mention that distraction osteogenesis has been successfully performed to gain an increase not only in the bone defect to be treated, but also in adjacent soft tissues, including skin, musculature and neurovascular structures, all at a gradual rate. Several authors consider that the surgical technique should be called histogenic distraction. The protocol of the technique is reaching some standardization for safer application and innovative methods are being discovered to ensure the success of the Distracción Osteogénesis, however,

there are still a lot of researches to be undertaken, this technique seems promising future solutions. The following monographic work will explain in detail the definition, indications and contraindications, and the various surgical techniques, of this wonderful technique that is the Distraction Osteogenesis.

**Key Words:** Distraction Osteogenesis, Bone Regeneration, Bone Elongation, Bone Deficiency, Maxillofacial Surgery

## INTRODUCCIÓN

La Distracción Osteogénica es una técnica quirúrgica de gran actualidad, la cual constituye el proceso de generación de hueso nuevo por medio de su elongamiento gradual, por lo que ha demostrado ser una herramienta fundamental en el tratamiento de las deficiencias cráneo-maxilofaciales, obteniéndose resultados estéticos y funcionales estables a corto plazo.

Este tratamiento ofrece nuevas esperanzas a los pacientes, en donde no es necesario un sitio donador o el uso de injertos; el hueso creado es del mismo tipo al de la región o sitio de la intervención, incluso podría realizarse en el consultorio del especialista bajo anestesia local o en el quirófano bajo anestesia general. La técnica de distracción osteogénica, viene siendo realizada exitosamente para ganar un incremento no sólo en la cantidad de hueso en el sitio de la deficiencia ósea, sino también en los tejidos blandos, incluyendo la piel, la musculatura, y estructuras neurovasculares a un ritmo gradual.

En la actualidad las nuevas técnicas y materiales, nos van a permitir buscar opciones terapéuticas anatómicas y funcionalmente activas, este es el caso de la técnica de distracción ósea, que tiene en la actualidad una aplicación no solo en casos de fracturas óseas; sino en todos aquellos casos en los cuales, producto de severas pérdidas de tejido óseo, el odontólogo se verá enfrentado a situaciones clínicas muy desfavorables en relación a la rehabilitación protésica de dichos pacientes, bien sea con procedimientos convencionales o con la colocación de implantes dentales.

## 2. ANTECEDENTES HISTÓRICOS.-

La evolución de la distracción implica una historia del desarrollo y mejora de la tracción esquelética, fijación de los segmentos óseos y técnicas de osteotomía. Principios de la manipulación mecánica de los fragmentos óseos se han practicado en la medicina desde los tiempos antiguos de Hipócrates, hace más de 2.000 años, describió el uso de fuerzas de tracción para el tratamiento de huesos rotos, dando inicio, probablemente, a la serie de investigaciones que siglos después terminarían por consolidar la interesante técnica para la nueva formación ósea por mecanismo natural. <sup>(1)</sup>

Durante la primera mitad del siglo XX, **Codivilla (1905)**, en Bolonia-Italia, fue el primero en describir la distracción osteogénica (DO) para el alargamiento de los miembros inferiores (primer alargamiento femoral previa osteotomía oblicua (Fig. 1.) , sin embargo en esta época la técnica no tuvo la aceptación que él esperaba, esto se debía a la morbilidad asociada al tratamiento. Las fuerzas de tracción que se aplicaban en el hueso se mantenían a través de la piel lo cual provocaba edema, necrosis cutánea, infección alrededor de los tornillos de fijación y la impredecible osificación de la zona expandida. <sup>(1,2)</sup>

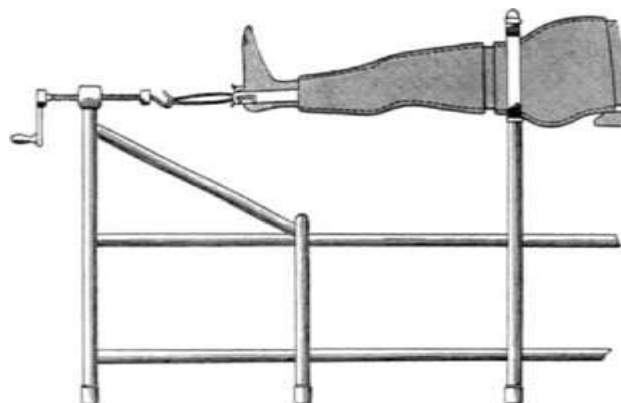


Figura 1: Diagrama que muestra todo el aparato en funcionamiento, la tracción y la contra-tracción se aplican a las dos porciones del aparato de yeso. <sup>(2)</sup>

Sin embargo, fue el gran cirujano ortopedista **Gabriel Abramovich Ilizarov** (1950), quien tiene el crédito de haber definido y establecido las bases biológicas para el uso clínico de la distracción osteogénica a través de dos principios básicos: La ley de Tensión-Estrés, y la influencia que existe en la distracción, la tensión mecánica y el aporte sanguíneo. Ilizarov comenzó a tratar con esta técnica en Siberia a muchos de los veteranos rusos con problemas de osteomielitis y pseudoartrosis por heridas sufridas en la Segunda Guerra Mundial (Fig. 2). Esta fue la base de sus investigaciones sobre la biología de la técnica de distracción, durante los siguientes 50 años, en su trabajo el también propuso el uso de una corticotomía con preservación de la vascularización perióstica y medular del hueso, y la razón de la distracción ósea debería ser lenta (1 mm/día) después de un obligatorio periodo de latencia de 5 a 7 días.<sup>(3,4)</sup> Actualmente se le atribuye a Ilizarov como el padre de la distracción osteogénica; y su instituto en Kurgan, Rusia, continúa tratando pacientes y dirigiendo investigaciones sobre Distracción Osteogénica.

(5)

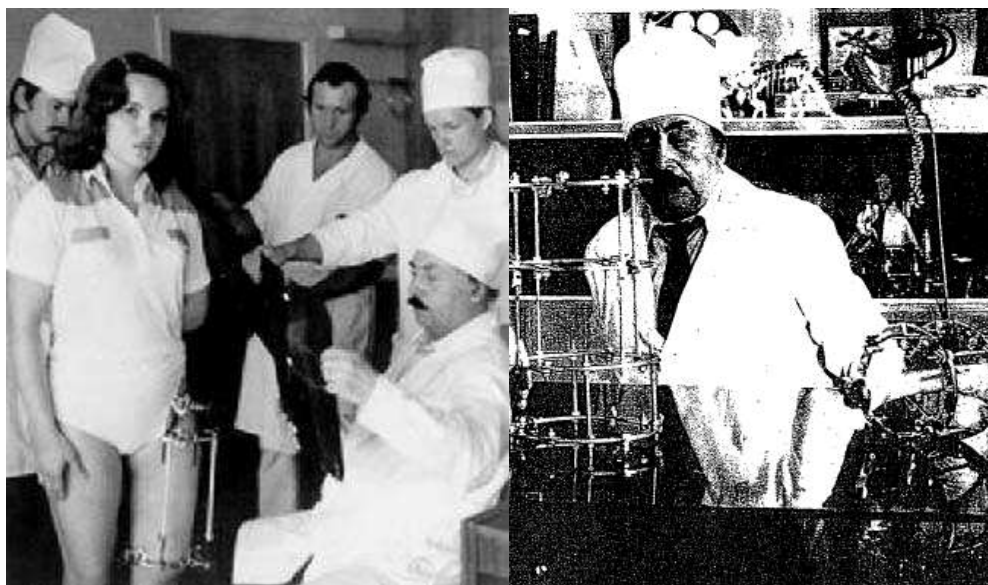

Figura 2: Cirujano Ortopedista Gabriel Abramovich Ilizarov, 1921-1992. “Padre de la Distracción Osteogénica”. <sup>(5)</sup>

Tras el éxito de la Distracción osteogénica en el campo ortopédico, la aplicación de DO en el complejo maxilofacial comenzó en 1973 cuando **Snyder y cols.**, utilizó un fijador externo de Swanson para alargar una mandíbula de perro (Fig. 3). En este experimento, él cortó quirúrgicamente un lado de la mandíbula mediante la eliminación de un segmento de 1.5 cm y luego permitió que el hueso pueda sanar. Esto creó una gran mordida cruzada que fue corregida quirúrgicamente 10 semanas más tarde uniendo un fijador externo, realizando una osteotomía, y expandiendo lentamente el dispositivo hasta que la mordida cruzada se normalizó. <sup>(1,6)</sup>

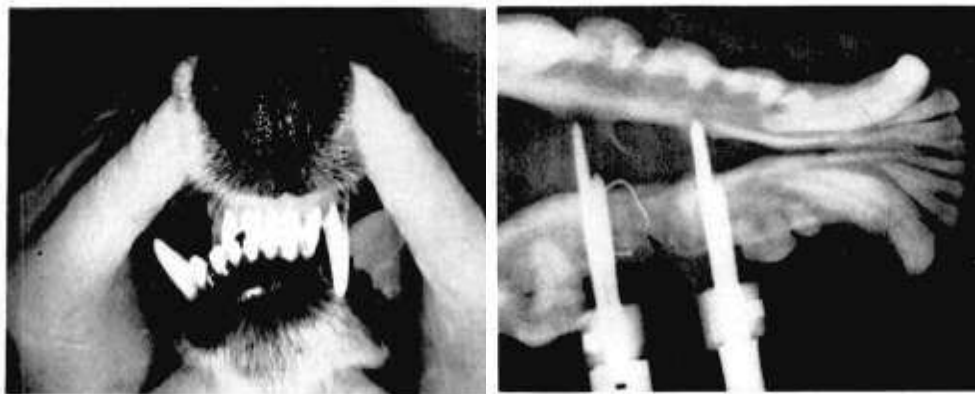


Figura 3: Mordida cruzada realizada por Snyder en mandíbula de perro y radiografía de la colocación de fijador externo de Swanson para su corrección <sup>(6)</sup>

La primera descripción de la aplicación clínica de estos principios, para tratar una deformidad facial en humanos, aparece en la literatura médica en 1992, cuando **McCarthy y cols.**, describe una corta serie de casos de distracción mandibular unidireccional en pacientes con microsomnia craneofacial, Síndrome de Nager (Fig.4). Este estudio fue un hito clínico en el que se demostró por primera vez que la distracción mandibular con distractores externos, podría ser realizada con éxito en seres humanos sin riesgo significativo de infección o complicaciones. Ese informe dio paso a la era moderna de la distracción clínica maxilofacial. <sup>(1,7)</sup>

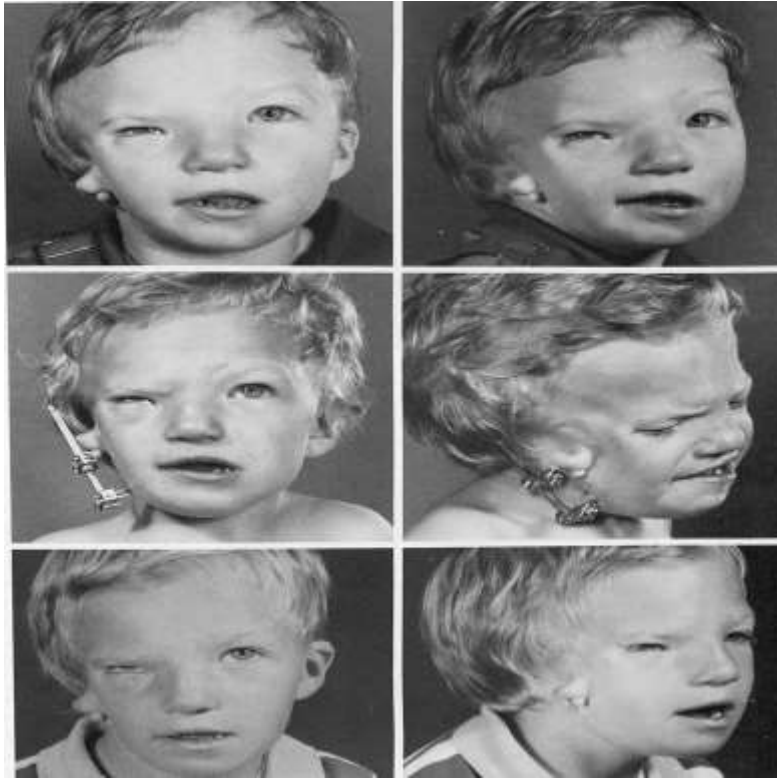

Figura 4: Paciente niño de 23 meses de edad con microsoma craneofacial derecha. Su apariencia 17 meses después de la expansión mandibular. Obsérvese que el mentón permanece desviado y que hay más volumen mandibular en el lado afectado. (7)

Posteriormente **Molina y Monasterio** en 1994 publican una serie de 106 pacientes con diferentes grados de microsoma hemifacial e hipoplasia mandibular tratados con distracción mandibular unidireccional y bidireccional. (Fig.5) (8)

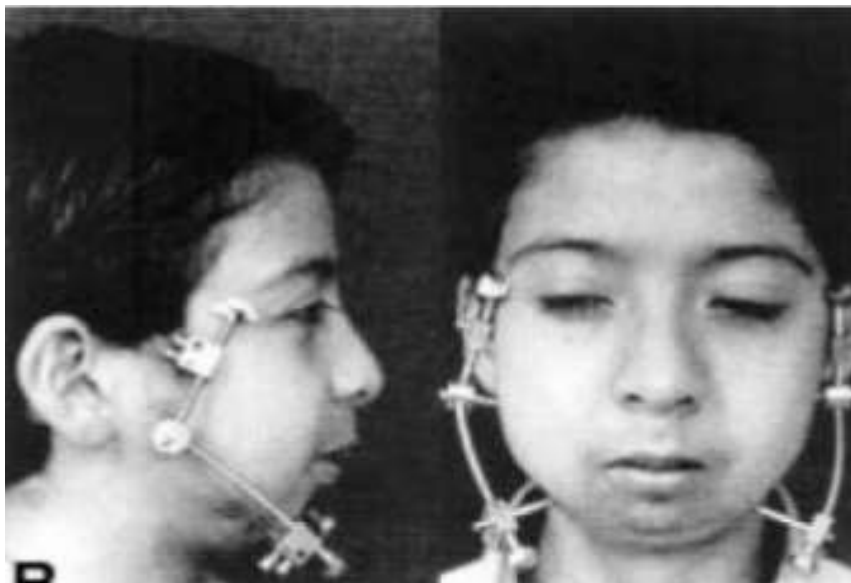

Figura 5: Distracción osteogénica mandibular bidireccional (8)

La Distracción Osteogénica de la sínfisis mandibular utilizando principios de rápida expansión palatina fue informada inicialmente por **Guerrero y cols.** en 1995, presenta un protocolo de manejo para alargar la mandíbula por medio de aparatos intraorales unilaterales o bilaterales con excelentes resultados.(Fig. 6). Durante los próximos 2 años, el aplicó su técnica de distracción osteogénica en 11 pacientes con deficiencias transversales de la mandíbula. Después de una osteotomía vertical de la sínfisis, se colocó un dispositivo Hyrax intraoral hecho a la medida y se activó después de 7 a 10 días de latencia, produciendo 1 mm de expansión diaria. (1,9)

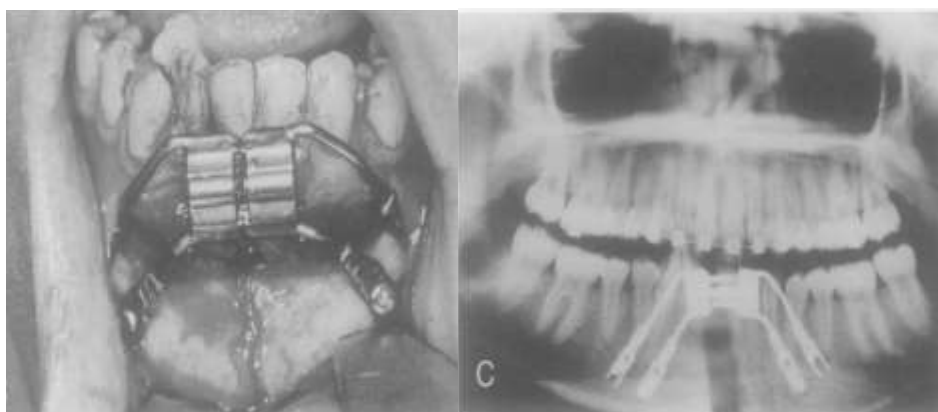


Figura 6: Osteotomía vertical de la sínfisis y dispositivo Hyrax intraoral (9)

El primer experimento sobre la cara media no fue iniciado hasta 1993, cuando **Rachmiel y cols.** comenzaron la distracción mediofacial en un modelo de oveja. Se utilizó un dispositivo externo para avanzar con éxito la cara media por 36 mm en la zona nasofrontal y 43 mm en la cara lateral del maxilar de la oveja. La regeneración del hueso nuevo se confirmó radiográficamente, clínicamente e histológicamente. (10) **Staffenberg y cols.** en 1995 demostraron que la cara media podría ser avanzado utilizando distractores externos sin la creación de osteotomías maxilares en animales en crecimiento. (11)



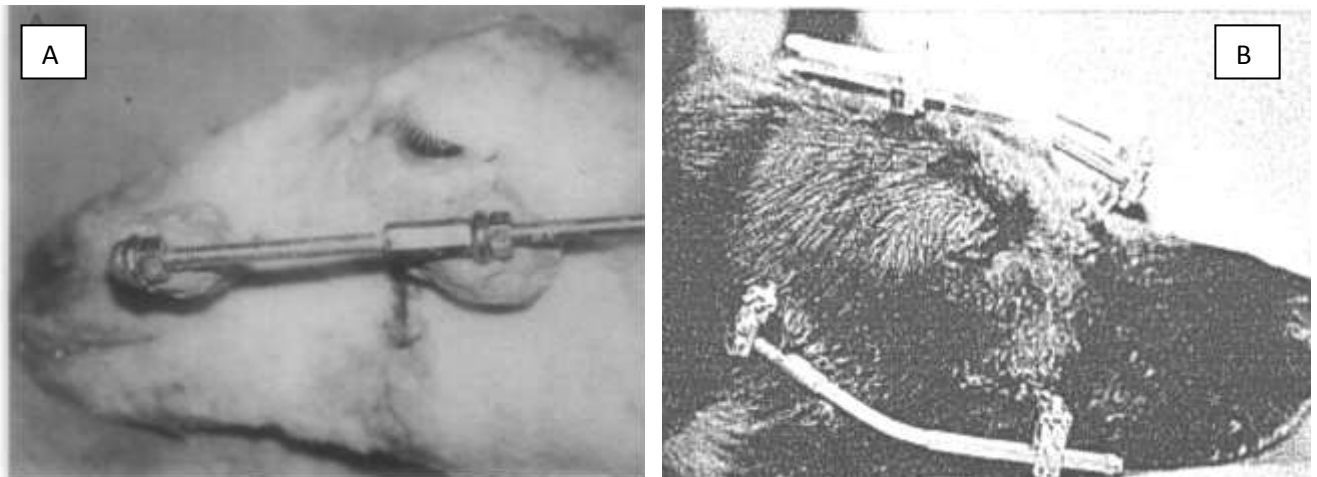


Figura 7: A) Distracción externa del medio facial previa osteotomía (Rachmiel) <sup>(10)</sup>; B) Distracción externa del medio facial sin osteotomía (Staffenberg) <sup>(11)</sup>

En 1995, **Cohen y cols** introdujeron un sistema de distractores que podrían ser personalizados para su uso en cualquier lugar del complejo craneofacial. Inicialmente informaron sobre el uso de estos dispositivos en un niño de 4 meses con microsomía craneofacial unilateral y anoftalmia. Los moldes faciales del bebé se tomaron para ayudar en el diseño del dispositivo. Se realizó una osteotomía Le Fort III modificada con osteotomías orbitarias internas y una osteotomía mandibular. Los dispositivos de distracción fueron colocados para corregir los movimientos sagitales y deficiencias, expandir la órbita y aumentar la longitud del cuerpo mandibular. Cohen y cols. refinaron su distracción en miniatura, los dispositivos ahora denominados para distracción interna modular (MID). Dos marcos de distracción proporcionan 15 mm o 30 mm de avance. Los marcos fueron unidos a 1.7-mm Wurzburg 3-dimensional (3D) placas micromesh de diferentes tamaños con tornillos de 1,6 mm y un cable flexible de activación salió por vía percutánea; ya sea preauricular o postauricular a través del cuero cabelludo o intraoralmente. Recomendaron que después de la osteotomía debería haber un período de latencia de 5 a 7 días, seguido de 1 mm por día de distracción y un período de consolidación de 8-12 semanas. <sup>(12)</sup>

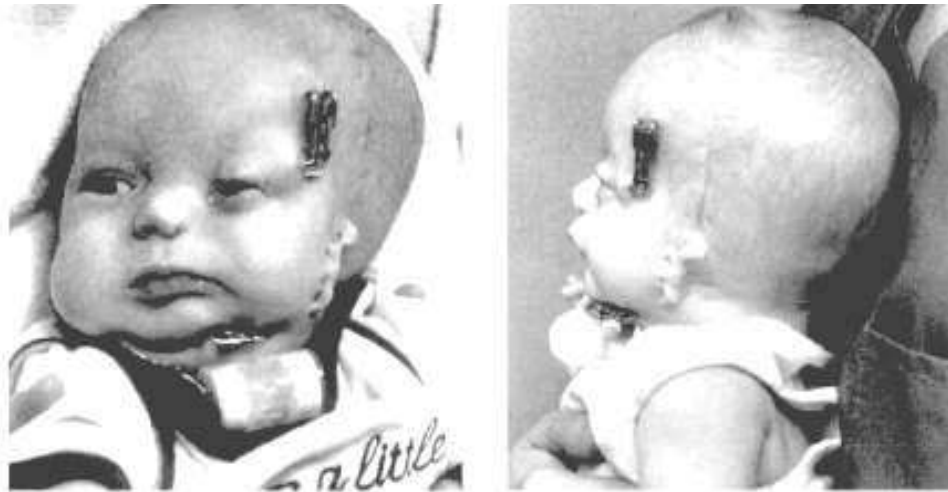

Figura 8: Distracción interna modular (MID), diseñado por Cohen y cols <sup>(12)</sup>

El Dr. **Martin Chin** es el principal promotor de los distractores osteogénicos alveolares y quien primero los estudio; recomienda la utilización de distractores osteogénicos alveolares por su versatilidad para crear hueso y corregir problemas alveolares tanto en sentido horizontal como en vertical y describe las técnicas de utilización basándose en los principios básicos de DO; presenta algunos casos como ejemplos en sus artículos y sugiere la utilización de la técnica por su alta tasa de éxito, también sugiere la colocación de implantes de oseointegración en el hueso recientemente distraído para realizar la restauración protésica. <sup>(13)</sup>

**Chin y Thot** en 1996 reportaron el primer caso de distracción osteogénica alveolar en un paciente de 17 años con pérdida dental y altura ósea alveolar en la región de sínfisis mandibular, utilizando un distractor diseñado para el caso. El procedimiento tuvo éxito en cuanto a la ganancia de altura necesaria para la colocación de implantes oseointegrados. (Fig.7) <sup>(13)</sup>

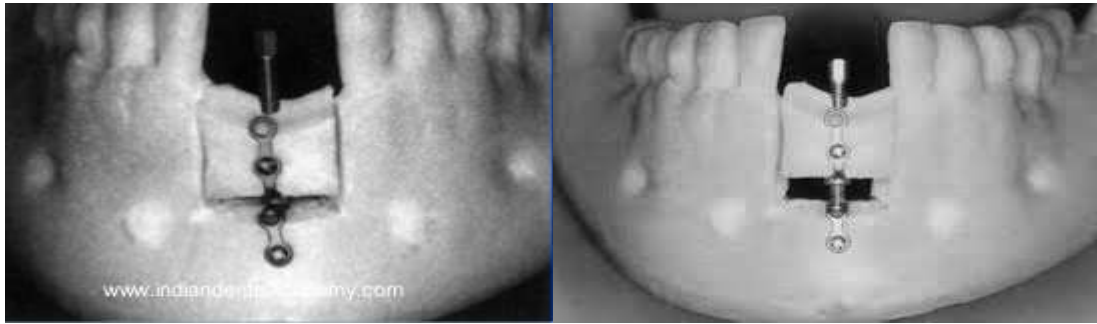


Figura 9: Distractor Osteogénico Alveolar <sup>(13)</sup>

En 1996, Molina y Ortiz-Monasterio informaron que una máscara facial externa que se asemeja a la de ortodoncia, podría realizar una tracción delantera después de una Osteotomía Le Fort I. Sin embargo **Polley y Figueroa** en 1997 señalaron que una máscara facial ortodóntica con elásticos no es suficiente para alcanzar la cantidad deseada y desarrollaron un sistema rígido de Distractor (RED, KLS Martin, Tuttlingen, Alemania) para el avance maxilar montado en un halo fijado a la porción temporal del cráneo. Esto sirvió para distraer la parte media hacia delante o hacia abajo, después de la osteotomía maxilar mediante un anclaje al arco dental maxilar a través de una férula oclusal. En un niño de 10 años de edad con hipoplasia como resultado de la fisura labial y paladar bilateral, Polley y Figueroa tuvieron éxito en el logro de un avance maxilar de 15 mm sin complicaciones. Conclusión de que el dispositivo era simple de usar y los pasadores del cuero cabelludo no causaron cualquier problema. La posición del maxilar, se observó que la oclusión era estable 1 año después. <sup>(14)</sup>

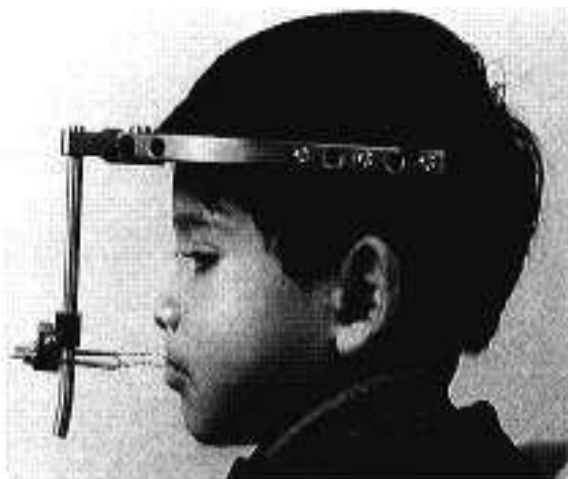


Figura 10: Sistema de Distracción Rígido Externo (RED), elaborado por Polley y Figueroa en 1997; para la distracción maxilar. <sup>(14)</sup>

No obstante, la Distracción Osteogénica para corrección de deformidades es tal vez la aplicación más popular del alargamiento gradual, para la cual se han desarrollado una amplia gama de dispositivos hasta llegar a los distractores manejados por computadora que utilizan programas web para planificación. Sin embargo, la evolución tecnológica que conocemos hoy en día no constituye el único gran avance de la DO. Así también, debemos considerar los muchos adelantos que se han venido logrando con respecto a la biología de la distracción. La modulación biológica del proceso de curación del hueso y el tejido blando está conllevando a tiempos de tratamiento cortos y reducción de contracción de tejidos blandos, entre otras grandes ventajas.

Desde la fecha existen en la literatura números reportes documentando la validez científica y el éxito morfológico del procedimiento; no solo en la mandíbula, sino también la bóveda craneana, el maxilar y la órbita. <sup>(15)</sup>

### **3. BASES BIOLÓGICAS:**

#### **3.1 HISTOLOGÍA DEL TEJIDO ÓSEO:**

El hueso es el único tejido que se regenera totalmente tras el trauma (*restitutio ad integrum*), no se repara formando un tejido cicatricial con características diferentes al original. Esto se debe a que es un tejido dinámico, en constante formación y reabsorción equilibrada, que permite una renovación de 5 – 15% al año en condiciones normales; esta capacidad autorregeneradora del hueso se conoce desde hace cientos de años y ha sido utilizada con éxitos por los cirujanos en la reparación de las lesiones óseas. Esta capacidad está, no obstante, limitada especialmente y, por encima de cierto tamaño de defecto (tamaño que depende a su vez de la localización anatómica del mismo y de la naturaleza del hueso), se pierde, quedando por tanto sin reparar el defecto óseo y formándose en su lugar un tejido fibroso. <sup>(16)</sup>

Estructuralmente todos los huesos están revestidos en sus superficies internas y externas por tejido conjuntivo que tiene células osteogénicas: el endostio y el periostio, respectivamente. <sup>(17)</sup>

#### **PERIOSTIO:**

Es esencial para la mantención del tejido óseo ya que en los puntos donde se pierde aparecen zonas de resorción ósea. Formado por Tejido conectivo denso, fibroso en su capa más externa y más rico en células y vasos en su capa interna lindante al hueso. Algunas fibras colágenas del tejido óseo se continúan con las del periostio constituyendo las fibras de Sharpey y también aloja las células osteógenas que son semejantes a los fibroblastos y se transforman en osteoblastos desempeñando un importante papel en el crecimiento y en la reparación de fracturas. Sus vasos se ramifican y penetran en los huesos a través de los conductos de la matriz ósea. <sup>(17)</sup>

#### **ENDOSTIO:**

Se encuentra formado por células osteogénicas aplanadas, reviste las cavidades del hueso esponjoso, el conducto medular y los conductos de Havers y de Volkmann. <sup>(17)</sup>

#### **MATRIZ ÓSEA.:**

La matriz ósea proporciona las características y propiedades específicas al hueso y se halla compuesta por sustancia orgánica e inorgánica.

La sustancia orgánica constituye el 23-24% del total de la matriz ósea y está constituida en un 88- 89% por fibras colágenas de tipo I, elaborada y secretadas por los osteoblastos por el mismo mecanismo que los fibroblastos; además contiene mucopolisacáridos sulfatados y glucoproteínas. Las sales de calcio se precipitan en la misma, proceso que se denomina calcificación.

El componente inorgánico de la matriz ósea constituye el 76-77% restante y se halla compuesto por fosfato de calcio que forma cristales de hidroxiapatita en forma de agujas o tabletas alargadas dispuestas entre las fibrillas de colágeno y la sustancia amorfa (resistencia) más otras sales como bicarbonato, magnesio, potasio sodio, citratos. <sup>(17, 18)</sup>

## **ELEMENTOS CELULARES:**

### **A) CÉLULAS OSTEOPROGENITORAS U OSTEOGÉNICAS:**

Las células osteoprogenitoras se encuentran en la capa profunda del periostio y durante el período de crecimiento darán origen a los osteoblastos que añaden hueso a la superficie (anchura), mientras que las que se encuentran en el endostio serán las precursoras de los osteoclastos que erosionan la superficie interna de la diáfisis y aumentan la cavidad medular.

Las células osteógenas en la superficie del hueso en reposo son aplanadas y cuando ocurre crecimiento se observan mitosis que indican proliferación de las mismas que se diferencian en osteoblastos. Las células osteoprogenitoras que se encuentran en un ambiente vascular se diferencian en osteoblastos, mientras que las alejadas de los vasos se diferencian en condroblastos. <sup>(17,19)</sup>

### **B) OSTEOLASTOS:**

Los osteoblastos cumplen la función de formar hueso nuevo, el osteoide, que contiene componente orgánico y agua, pero aún no mineral.

El espesor de la capa de osteoide crece a una velocidad de 1  $\mu\text{m}/\text{día}$  aproximadamente. Los osteoblastos son células mononucleadas que tras un cierto nivel de estímulo mecánico se diferencian de las células madre mesenquimales. Este proceso por el cual tiene lugar esta diferenciación dura en torno a 2 y 3 días. <sup>(17)</sup>

Por otra parte los osteoblastos son receptores de hormonas como la vitamina D, el estrógeno y la hormona paratiroidea (PTH) y también segregan una sustancia llamada RANK ligado (RANK-

L) que les permite comunicarse con otras células, en concreto, el RANK-L activa la fusión de osteoclastos precursores.

Cuando finalizan su cometido a los osteoblastos les puede suceder tres cosas: que mueran por apoptosis, como sucedía con los osteoclastos; que queden atrapados en la matriz ósea pasando a ser osteocitos o que se queden en la superficie del hueso convirtiéndose así en células de borde.<sup>(19, 20)</sup>

### **C) OSTEOCITOS:**

Los osteocitos son la célula ósea más abundante del cuerpo de un adulto. Alrededor del 90% de las células óseas son osteocitos. Como ya se ha mencionado son el resultado de los osteoblastos que se quedan encerrados en la matriz ósea al terminar su labor de formar el osteoide.

Estas células cambian su forma al quedar atrapadas estirándose y apareciendo en ellas unas prolongaciones que se extienden por estrechos túneles de la matriz ósea llamados canículos. Mediante los canículos y las lagunas, que son los huecos en los que se asientan los osteoblastos para convertirse en osteocitos, se produce el intercambio de mineral y la comunicación entre osteocitos. Esta comunicación es necesaria pues gracias a ella se permite el mantenimiento del hueso en buen estado. Esto se debe a que los osteocitos tienen la capacidad de sentir la deformación mecánica del entorno, y mandan un señal que confirma que todo va bien. Cuando dejan de hacerlo alertan al organismo.

Gracias a las lagunas y a los canículos esta señal llega a las células de borde que, si es necesario, dan pie al comienzo de la remodelación ósea.<sup>(17,20)</sup>

### **D) OSTEOCLASTOS:**

Los osteoclastos son las células óseas encargadas de reabsorber el hueso cuando es necesario. Se forman a partir de la unión de osteoclastos precursores, de ahí que los osteoclastos sean células multinucleadas de 3 hasta 20 núcleos. En la cara que se encuentra

pegada a la superficie del hueso segregan ácidos lo cual hace que el pH descienda notablemente y que se disuelva así el mineral. Por otro lado, la fase orgánica la disuelven mediante enzimas.

La velocidad de la reabsorción ronda las decenas de micra por día. Cuando esta se completa los osteoclastos sufren apoptosis, un suicidio celular programado. (17,20)

## **OSIFICACIÓN:**

Puede ser Endocondral o Intramembranosa:

La Osificación Endocondral utiliza un molde de cartílago y corresponde a la descrita en embriología, por la cual se forman los huesos, crecen en altura y en anchura, se forma el esqueleto y se reparan las fracturas. Consta fundamentalmente de dos procesos:

1º El cartílago hialino se modifica produciendo la hipertrofia de los condrocitos con reducción de la matriz cartilaginosa a finos tabiques, su mineralización y muerte de los condrocitos.

2º La invasión de las cavidades por capilares y células osteógenas y osteoblastos que producen matriz ósea sobre los tabiques del cartílago calcificados que le sirven de puntos de apoyo (17,20)

La Osificación Intramembranosa se observa en los huesos del cráneo y se realiza a partir del mesénquima, generalmente en dos centros para cada uno de los huesos de la bóveda craneal.

La osificación intramembranosa parece ocurrir de preferencia en los lugares con un alto índice de vascularización. Un grupo de células se transforma es osteoblastos que producirán matriz ósea y se transformarán en osteocitos mientras que otros se constituirán en células madre (osteogénicas) que se mantienen por sí mismas para abastecer nuevos osteoblastos a la región.

Las células osteógenas y osteoblastos se mantienen unidos a los bordes del hueso ya formado y la matriz ósea que forman constituye una red de trabéculas o espículas que forman hueso



esponjoso, en cuya superficie se observan los osteoblastos y en su interior tienen lagunas que contienen osteocitos; esta disposición en trabéculas finas les permite a los osteocitos su nutrición ya que la misma llega a través de los canalículos. La palpación del cráneo del recién nacido descubre zonas blandas o fontanales en las que las membranas conjuntivas no están todavía. (18, 20).

### **3.2 REMODELACIÓN ÓSEA.-**

El hueso es un tejido dinámico en constante formación y reabsorción, que permite el mantenimiento del volumen óseo, la reparación del daño tisular y la homeostasis del metabolismo fosfocálcico. Este fenómeno equilibrado denominado proceso de remodelado permite la renovación de un 5% del hueso cortical y un 20 % del trabecular al año. Aunque el hueso cortical constituye un 75% del total, la actividad metabólica es 10 veces mayor en el trabecular, ya que la relación entre superficie y volumen es mayor (la superficie del hueso trabecular representa un 60% del total). Por esto la renovación es de un 5-15% del hueso total al año. El remodelado óseo existe toda la vida, pero sólo hasta la tercera década el balance es positivo. Es precisamente en la treintena cuando existe la máxima masa ósea, que se mantiene con pequeñas variaciones hasta los 50 años. A partir de aquí, existe un predominio de la reabsorción y la masa ósea empieza a disminuir.

A nivel microscópico el remodelado óseo se produce en pequeñas áreas de la cortical o de la superficie trabecular, llamadas unidades básicas multicelulares o BMU (basic multicellular units). La reabsorción siempre precede a la formación y en el esqueleto joven las cantidades de hueso reabsorbidas son similares a las neoformadas. Por esto se dice que es un proceso balanceado, acoplado en condiciones normales, tanto en el espacio como en el tiempo. La vida media de cada unidad de remodelado en humanos es de 2 a 8 meses y la mayor parte de este período está ocupado por la formación ósea. Existen en el esqueleto humano 35 millones de

unidades básicas multicelulares y cada año se activan 3-4 millones, por lo que el esqueleto se renueva totalmente cada 10 años. <sup>(18,19, 21)</sup>

### **FASES DEL REMODELADO:**

El remodelado óseo puede ser dividido en las siguientes fases: (Fig. 11)

**A) Fase Quiescente o de Reposo:** El hueso se encuentra en condiciones de reposo. Los factores que inician el proceso de remodelado aún no son conocidos. <sup>(19)</sup>

**B) Fase de Activación:** La fase de activación es la más importante de la remodelación ósea. Durante ella se mandan las señales necesarias para que los osteoclastos precursores se diferencien y se fusionen, dando lugar a las grandes células multinucleadas que son los osteoclastos maduros. El primer fenómeno que tiene lugar es la activación de la superficie ósea previa a la reabsorción, mediante la retracción de las células limitantes (osteoblastos maduros elongados existentes en la superficie endóstica) y la digestión de la membrana endóstica por la acción de las colagenasas. Al quedar expuesta la superficie mineralizada se produce la atracción de osteoclastos circulantes procedentes de los vasos próximos. <sup>(18,19)</sup>

**C) Fase de reabsorción:** En la fase de reabsorción, los osteoclastos comienzan a disolver la matriz mineral y a descomponer la matriz osteoide. Este proceso es acabado por los macrófagos y permite la liberación de los factores de crecimiento contenidos en la matriz, fundamentalmente TGF- $\beta$  (factor transformante del crecimiento  $\beta$ ), PDGF (factor de crecimiento derivado de las plaquetas), IGF-I y II (factor análogo a la insulina I y II). <sup>(18)</sup>

**D) Fase de formación:** La fase de formación ósea comienza cuando los osteoblastos se sitúan sobre la zona que han reabsorbido los osteoclastos y depositan las primeras lamelas

de osteoide. Simultáneamente en las zonas reabsorbidas se produce el fenómeno de agrupamiento de preosteoblastos, atraídos por los factores de crecimiento que se liberaron de la matriz que actúan como quimiotácticos y además estimulan su proliferación. Los preosteoblastos sintetizan una sustancia cementante sobre la que se va a adherir el nuevo tejido y expresan BMPs (proteínas morfogenéticas óseas), responsables de la diferenciación. A los pocos días, los osteoblastos ya diferenciados van a sintetizar la sustancia osteoide que rellenará las zonas horadadas. <sup>(18)</sup>

**E) Fase de mineralización:** Pasando los 30 días del depósito de la sustancia osteoide comienza la mineralización, que finalizará a los 130 días en el hueso cortical y a 90 días en el trabecular. Y de nuevo empieza fase quiescente o de reposo. <sup>(19)</sup>

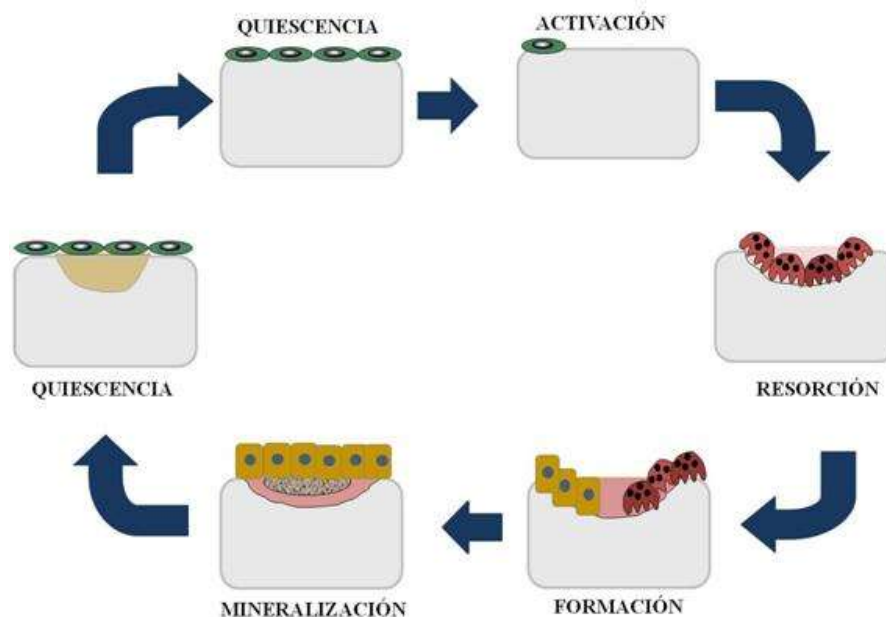


Figura 11: Diferentes fases del Remodelado Óseo <sup>(21)</sup>

## **FACTORES REGULADORES DEL REMODELADO ÓSEO:**

El balance que hay entre la reabsorción y la formación óseas está influido por una serie de factores, interrelacionados entre sí, como son factores genéticos, mecánicos, vasculares, nutricionales, y principalmente los factores hormonales y locales.

### **1) FACTORES HORMONALES:**

Las hormonas más importantes que intervienen en la fisiología ósea son: <sup>(18,19, 20)</sup>

#### **a) Hormonas Tiroideas:**

Poseen dos acciones, primero estimulan la síntesis de la matriz osteoide por los osteoblastos y su mineralización, favoreciendo la síntesis de IGF-I y en segundo lugar se produce un efecto contrario, estimulando la reabsorción al aumentar el número y función de los osteoclastos. <sup>(18)</sup>

#### **b) PTH (Parathormona):**

Su acción es controlar la homeostasis del calcio a través de la acción directa sobre el hueso y el riñón e indirecta en el intestino. Producida en las glándulas paratiroideas que responden al descenso de la calcemia, es la hormona hipercalcemiente por excelencia, al favorecer la reabsorción. No obstante, en los últimos años se ha descubierto un papel estimulador en la formación ósea. <sup>(18, 19)</sup>

#### **c) Calcitonina:**

Es inhibidora de la reabsorción ósea, al reducir el número y la actividad de los osteoclastos. Sin embargo, esta acción es transitoria, ya que los osteoclastos parecen volverse impermeables a la calcitonina en pocos días. <sup>(18,19)</sup>

#### **d) Vitamina D3:**

Es necesaria para el crecimiento normal del esqueleto, ejerciendo un papel importante como regulador local de la diferenciación de los osteoclastos. <sup>(18,19)</sup>

**e) Andr6genos:**

Tienen un efecto anabolizante sobre el hueso, a trav6s del est6mulo de los receptores de los osteoblastos. (18,19)

**f) Estr6genos:**

Los estr6genos tienen un doble efecto sobre el metabolismo 6seo, por un lado van a favorecer la formaci6n 6sea al aumentar el n6mero y funci6n de los osteoblastos y por otro lado van disminuir la reabsorci6n. (18,19)

**g) Progesterona:**

Tiene un efecto anabolizante sobre el hueso, bien directamente, a trav6s de los osteoblastos, que poseen receptores para la hormona. (18,19)

**h) Insulina:**

Estimula la s6ntesis de la matriz directa e indirectamente, a trav6s del aumento de la s6ntesis hep6tica de IGF-I (factor de crecimiento an6logo a la insulina-I). (18,19)

**i) Glucocorticoides:**

Estudios recientes han demostrado que a dosis fisiol6gicas tienen capacidad osteog6nica favoreciendo la diferenciaci6n osteobl6stica. (18,19)

**j) Hormona de crecimiento (GH):**

Tiene dos acciones sobre el hueso, directa e indirecta. Actuar6 directamente sobre los osteoblastos, con receptores para la hormona, estimulando su actividad, lo que produce un aumento en la s6ntesis de col6geno, osteocalcina y fosfatasa alcalina y su acci6n indirecta se produce a trav6s del aumento de la s6ntesis de IGF-I y II por los osteoblastos. Estos factores favorecen la proliferaci6n y diferenciaci6n de los osteoblastos, aumentando su n6mero y funci6n. (18,19)

## 2) FACTORES LOCALES:

El remodelado óseo también está regulado por factores locales, entre los que destacan los factores de crecimiento, las citoquinas:

### **-FACTORES DE CRECIMIENTO:**

Son polipéptidos producidos por las propias células óseas o en tejidos extra-óseos, que actúan como moduladores de las funciones celulares, fundamentalmente sobre el crecimiento, diferenciación y proliferación celular: <sup>(18,19)</sup>

#### **a) IGF-I y II (Insulin-like Growth Factor I y II):**

Los factores de crecimiento análogos a la insulina son polipéptidos similares a esta hormona sintetizados por el hígado y los osteoblastos. Se hallan en gran concentración en la matriz osteoide. Incrementan el número y función de los osteoblastos, favoreciendo la síntesis de colágeno. <sup>(18,19)</sup>

#### **b) TGF- $\beta$ (Transforming Growth Factor- $\beta$ ):**

Los factores de crecimiento transformantes  $\beta$  son una superfamilia de proteínas muy abundantes en el tejido óseo. Están presentes en la matriz en forma latente y se activan durante la reabsorción osteoclástica. TGF- $\beta$  es un potente estimulador de la formación ósea, potenciando la diferenciación osteoblástica y la síntesis de la matriz osteoide e inhibiendo la síntesis de proteasas. Asimismo, inhibe la reabsorción al reducir la formación y diferenciación de los osteoclastos, así como la actividad de los osteoclastos maduros y estimular su apoptosis. <sup>(18,19)</sup>

#### **c) BMPs (Bone Morphogenetic Proteins):**

Las proteínas morfogenéticas óseas están incluidas dentro de la familia de los TGF- $\beta$ . Constituyen un grupo de 15 proteínas capaces de conseguir la transformación de tejido conjuntivo en tejido óseo, por lo que se consideran osteoinductivas. Asimismo, son capaces de estimular la diferenciación de células pluripotenciales hacia diferentes líneas celulares (tejido

adiposo, cartílago y hueso). Son muy abundantes en el tejido óseo y durante la embriogénesis participan en la formación de hueso y cartílago. Actualmente se las considera como los factores más potentes de la diferenciación osteoblástica. <sup>(18,19)</sup>

**d) PDGF (Platelet-Derived Growth Factor):**

El factor de crecimiento derivado de las plaquetas por un lado estimula la síntesis proteica llevada a cabo por los osteoblastos y por otro, favorece la reabsorción ósea. Otros efectos son la proliferación de fibroblastos, así como de células musculares lisas, la neovascularización y la síntesis de colágeno, por lo que favorece la cicatrización. <sup>(18,19)</sup>

**e) FGF (Fibroblastic Growth Factor):**

El factor de crecimiento fibroblástico es anabolizante óseo, ya que es mitógeno de los osteoblastos y de las células endoteliales vasculares, así como de los fibroblastos. <sup>(18,19)</sup>

**f) EGF (Epidermal Growth Factor):**

El factor de crecimiento epidérmico es un potente mitógeno de las células de origen mesodérmico y ectodérmico. Respecto al hueso podría tener una doble acción formadora y destructora, si bien ésta última es la más conocida. <sup>(18,19)</sup>

**g) VEGF (Vascular Endothelial Growth Factor):**

El factor de crecimiento vascular endotelial induce la angiogénesis y la proliferación endotelial vascular. Produce vasodilatación y un incremento de la permeabilidad vascular. Se produce en situaciones de hipoxia y actualmente se está considerando como uno de los factores claves en el desarrollo de las primeras fases del proceso de reparación de fracturas y regeneración ósea, así como en el desarrollo tumoral. <sup>(18,19)</sup>

**-CITOQUINAS: <sup>(18,19)</sup>**

Son polipéptidos sintetizados en células linfocíticas y monocíticas que juegan un papel importante en múltiples funciones celulares, como en la respuesta inmunológica, la inflamación

y la hematopoyesis, con un efecto autocrino y paracrino. En el hueso son importantes las siguientes:

**a) Interleuquina 1 (IL-1):**

Estimula directamente la reabsorción osteoclástica, incrementando la proliferación y diferenciación de los pre-osteoclastos así como la actividad osteoclástica e inhibiendo la apoptosis de los osteoclastos. (18,19)

**b) Interleuquina 6 (IL-6):**

Estimula la reabsorción ósea y parece implicada en la patogenia de la enfermedad de Paget.

Se cree que juega un papel importante en las etapas iniciales de la osteoclastogénesis. (18,19)

**c) Interleuquina 11 (IL-11):**

De reciente descubrimiento, se produce en la médula ósea e induce la osteoclastogénesis.

(18,19) **d) Prostaglandinas (PG):** In vitro favorecen la reabsorción ósea, fundamentalmente la PGE<sub>2</sub>, pero también la PGE<sub>1</sub>, PGG<sub>2</sub>, PGI<sub>2</sub> y PGH<sub>2</sub>. Estudios in vivo, midiendo los niveles de prostaglandinas en el líquido crevicular, han demostrado su participación en la destrucción ósea que tiene lugar en la enfermedad periodontal. (18,19)

	Estimulan formación	Estimulan reabsorción	Inhiben reabsorción
Factores de crecimiento	BMP-2 (Proteína morfogenética ósea-2) BMP-4 (Proteína morfogenética ósea-4) BMP-6 (Proteína morfogenética ósea-6) BMP-7 (Proteína morfogenética ósea-7) IGF-I (factor análogo a la insulina I) IGF-II (Factor análogo a la insulina II) TGF-β (Factor transformante del crecimiento β) FGF (Factor de crecimiento fibroblástico) PDGF (Factor de crecimiento derivado de las plaquetas) VEGF (Factor de crecimiento vascular endotelial)	TNF (Factor de necrosis tumoral) EGF (Factor de crecimiento epidérmico) PDGF (Factor de crecimiento derivado de las plaquetas) FGF (Factor de crecimiento fibroblástico) M-CSF (Factor estimulante de colonias de macrófagos) GM-CSF (Factor estimulante de colonias de granulocitos y macrófagos)	
Citoquinas		IL-1 (Interleuquina -1) IL-6 (Interleuquina -6) IL-8 (Interleuquina -8) IL-11 (Interleuquina -11) PGE <sub>2</sub> (Prostaglandina E-2) PGE <sub>1</sub> (Prostaglandina E-1) PGG <sub>2</sub> (Prostaglandina G-2) PGI <sub>2</sub> (Prostaglandina I-2) PGH <sub>2</sub> (Prostaglandina H-2)	IFN-γ (Interferón γ) IL-4 (Interleuquina-4)

Tabla 1: Factores locales reguladores del remodelado óseo. (18)



### **3.3 REGENERACIÓN ÓSEA:**

La capacidad autorregeneradora del hueso se conoce desde hace cientos de años y ha sido utilizada con éxito por los cirujanos en la reparación de las lesiones óseas. Esta capacidad esta, no obstante limitada espacialmente y, por encima de cierto tamaño de defecto (tamaño que depende a su vez de la localización anatómica del mismo y de la naturaleza del hueso), se pierde, quedando por tanto sin reparar el defecto óseo y formándose en su lugar un tejido fibroso. <sup>(16,22)</sup>

### **PROCESO DE REGENERACIÓN O REPARACIÓN ÓSEA:**

Cuando se produce una fractura ósea, las células y las moléculas de señal aparecen en el lugar a reparar de la misma manera que en el proceso embriogénico. En el momento inicial de la fractura se desencadena una respuesta inflamatoria, con activación del complemento y rotura de vasos. La degradación proteolítica de la matriz extracelular aporta factores quimiotácticos para los monocitos y los macrófagos. Una vez que se activan los macrófagos liberan el factor de crecimiento de los fibroblastos (FGF) que estimula a las células endoteliales a expresar el activador del plasminógeno y la procolagenasa.

La sangre extravasada forma un coágulo, y las plaquetas que lo integran tienen una función dual: la de hemostasia y la de liberar factores como el PDGF (Factor de crecimiento derivado de plaquetas), TGF- $\beta$  (Factor de crecimiento transformante  $\beta$ ), y el FGF (Factor de crecimiento de los fibroblastos).

La zona dañada presenta una hipoxia debido a la rotura de los vasos sanguíneos y como consecuencia se produce una disminución del pH, condiciones necesarias para que actúen los macrófagos y los leucocitos polimorfonucleares que eliminan los detritus celulares a la vez que secretan factores que promueven la quimiotaxis y la proliferación y diferenciación celular.

A los 3-5 días de la fractura se constituye un tejido de granulación, consistente en vasos, colágeno y células. El colágeno será el substrato que contenga los factores a los que serán sensibles las células y el lugar donde ellas se anclarán cuando lleguen a través de los vasos, periostio, endostio y médula ósea diferenciándose posteriormente en osteoblastos y condroblastos. La maduración del tejido de granulación se produce en unas semanas hasta que se forma el **CALLO ÓSEO** que más tarde será sustituido por hueso fibroso inmaduro y posteriormente por hueso lamelar.

El papel del callo óseo es estabilizar los fragmentos de la fractura ya que si existe movilidad este proceso no puede llevarse a cabo, con lo que el tejido que predominará será de tipo cartilaginoso.

El último proceso que ocurre en la cascada de fenómenos de reparación ósea es el remodelado, se trata de un proceso de activación- reabsorción- formación-mineralización, donde los osteoclastos se activan produciendo las lagunas de Howship, que serán repobladas por osteoblastos que expresan sustancia osteoide y cuando éste se calcifica se restaura la morfología ósea. (16, 20, 22)

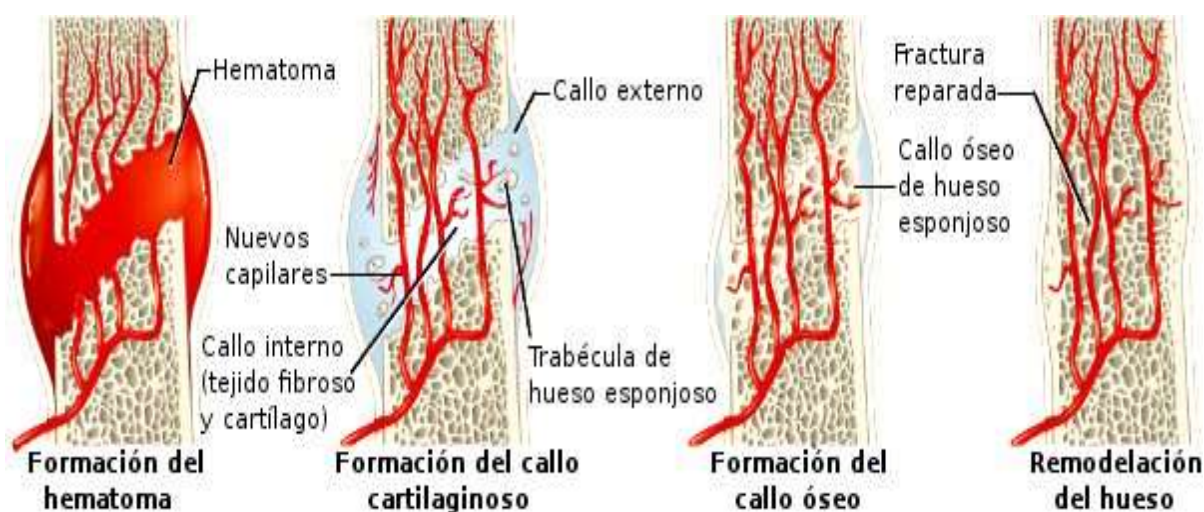


Figura 12: Proceso de Regeneración Ósea (21)

## **4. DISTRACCIÓN OSTEOGÉNICA**

### **4.1 DEFINICIÓN:**

La distracción osteogénica (DO) es una técnica quirúrgica para la reconstrucción de deformidades óseas, que consiste en incrementar cantidades de hueso y tejidos blandos como consecuencia del desplazamiento gradual de fracturas óseas quirúrgicamente realizadas.

Debido a que las técnicas de distracción van a generar hueso nuevo, se evita la morbilidad del traslado de injertos.

En otros términos la distracción osteogénica es un método desarrollado para prolongar o reconstruir hueso que toma como base el mecanismo reparativo natural del cuerpo humano.

Entre las dos superficies de un hueso, que fue seccionado previamente, se induce la formación de un nuevo tejido óseo, el callo óseo, lográndose a través de la aplicación de fuerzas de tracción lenta y gradual. Este proceso se va a iniciar específicamente cuando las fuerzas distractoras se aplican sobre el callo óseo, originando una neoformación ósea de forma paralela al vector de distracción. Durante el tratamiento con DO se involucran de manera importante el intersticio, la matriz extracelular, el tejido conectivo, el tejido muscular, los ligamentos y articulaciones de la zona. <sup>(1,23, 24, 25, 26, 27).</sup>

### **LEY TENSION – ESTRÉS:**

La aplicación de tensión o ya sea de tracción a nivel de los tejidos vivos produce un aumento del tamaño de los mismos. De esta manera la tensión aplicada sobre el tejido óseo, en ciertas condiciones, da lugar a un verdadero crecimiento y duradero en el tiempo, es decir, a diferencia de lo que puede suceder con la piel, que el momento que se suspende la expansión, recupera la forma inicial.

La ley de tensión – estrés, indica que un hueso sometido a estrés por medio de una tensión gradual se activa desde el punto de vista metabólico, experimentando un proceso de

regeneración y de crecimiento. Esta técnica de alargamiento óseo mediante tensión – estrés se inició en la década del 50 por Gabriel Ilizarov. En los trabajos iniciales, utilizo un tutor externo modular circular y distracción de segmentos óseos osteotomizados, la distracción fue a ritmo constante, lo que obtenía un tejido neoformado. Al aplicar fuerza tensil sobre el callo en desarrollo, con un sistema de distracción estable, se da lugar a un alargamiento del callo.

De esta manera se realizaron estudios por varios investigadores y en los sucesivos años se fueron escribiendo trabajos sobre cambios celulares, bioquímicos y ultraestructurales de estas áreas neoformadas. Por lo que fueron aisladas proteínas bioactivas y de significativa importancia en los fenómenos de cicatrización y reparación de heridas y ensayos sobre neohistogénesis a nivel de tejido óseo, muscular esquelético, vasos sanguíneos, nervios y piel.

(3,4, 28)

## **4.2 PRINCIPIOS DE LA DISTRACCIÓN OSTEOGÉNICA:**

### **4.2.1 PRINCIPIO MECÁNICO:**

Para que exista una neoosteogénesis, se debe tener varios factores mecánicos que son indispensables durante el proceso de distracción, tales como: La estabilidad en el sistema de distracción, la preservación de la circulación de los tejidos que rodean al hueso y la velocidad de distracción.

#### **1) Estabilidad del sistema de distracción:**

Este dispositivo de distracción se ve conformado por un distractor y clavos o clavijas roscadas esto en el caso que el sistema sea externo. En cambio el tipo interno, presentara un distractor que esta sobre el hueso y en lugar de clavijas está fijado con tornillos. (20, 23, 29)

**a. Distractor.-** Cabe mencionar que cada distractor varía en el diseño según las distintas marcas. Existen distractores externos que constan de dos bloques de metal, uno fijo a la varilla roscada y el otro móvil sobre la misma, por lo que esta varilla sostendrá los dos bloques,

presenta espiras los mismos que deben tener medidas conocidas, generalmente de medio milímetro de distancia entre espira y espira, es así que al dar dos vueltas completas diarias sumarían un milímetro. A su vez cada bloque consta de perforaciones, permitiendo la colocación de una o más clavijas roscadas en el espesor de los bloques y quedar ajustada en los mismos por un sistema de tornillos. Este tipo de distractor presenta la ventaja muy importante que es que existe la posibilidad de cambiar de dirección del vector sin retirarlo, además permite una mayor distancia de elongación. Su retiro también es fácil, la desventaja es de presencia de cicatrices externas, aunque estas son pequeñas. Debido a estos factores se crearon distractores de tipo internos, siendo su colocación más compleja, requiere de instrumental específico y al finalizar la etapa de consolidación, es necesario de otro tiempo quirúrgico para su retiro. Para evitar esta segunda intervención se crearon aparatos internos los mismos que se fabrican con material reabsorbible, los que están siendo usados sin todavía tener una seguridad completa y sin muchos adeptos a su uso. <sup>(20)</sup>

**b. Clavijas o clavos.-** Estos en el caso de los tipos externos; deben atravesar la piel y se enroscan firmemente en el hueso de manera bicortical. El número de clavijas, su diámetro, la menor distancia entre clavijas y la menor distancia del sistema al hueso inciden directamente en la solidez y estabilidad del sistema. Desde el punto de vista de estabilidad, el sistema interno presentan este principio, pero su colocación debe ser precisa para lograr este principio.

Ubicación del vector de distracción.- Este vector que es una recta la misma que se elige de acuerdo a la necesidad del tratamiento, por lo que corresponde a la dirección del crecimiento deseado. Pues este vector indica a donde se dirige el crecimiento óseo. Existen distractores en los cuales se presenta ya sea univector, bivector o multivector es decir que se podrá manipular la dirección del crecimiento óseo. Es posible la modificación del vector en la etapa de elongación del callo fibroso, por lo que existe tejido en estado elástico y flexible. De esta manera la presencia de dientes en un segmento óseo, se procede mediante el uso de gomas o

elásticos de ortodoncia de variado grado de tensión al cambio de vector, ya que estos se pueden fijar en los brackets con ganchos, arcos de Erich o en tornillos de bloqueo. <sup>(20)</sup>

## **2) Preservar la circulación de los tejidos:**

Es de suma importancia preservar el periostio intacto, como también la circulación en general de los tejidos que rodean la zona de la osteotomía y por ende la vascularización del mismo hueso, ya

que va a ser esencial para que los mecanismos de osteogénesis permitan el desarrollo adecuado.

Es por esto que se toma muy en cuenta este factor que es la edad del paciente, porque el periostio en los niños es más grueso y más vascularizado que un hueso de un paciente de mayor edad. Se debe tomar en cuenta si se presentan antecedentes de cicatrices, infecciones, cirugías y radioterapia previa; ya que son hechos que disminuyen la circulación local. <sup>(20,23)</sup>

## **3) Velocidad y ritmo de distracción:**

La cantidad de distracción para lograr osteogénesis se estipula en 1mm por día, esto de acuerdo a la calidad de hueso por distraer y la edad del paciente. El ritmo diario puede ser de un ciclo hasta 0.25 mm cuatro veces al día o de 0.5 mm dos veces al día. Si la distracción es mayor de un milímetro por día, se producirá una pseudoartrosis. Si es menor, se dará lugar a una consolidación anticipada con el consiguiente fracaso de la distracción. <sup>(20,23)</sup>

## **ETAPAS DE LA DISTRACCIÓN OSTEOGÉNICA:**

Toda intervención quirúrgica basada en la técnica de Distracción Osteogénica consta de cuatro fases básicas descritas por Ilizarov dentro de sus investigaciones: Osteotomía, latencia, distracción, y consolidación; concluyendo con una serie de controles postoperatorios para garantizar el éxito de la técnica. <sup>(23)</sup>

#### **a) OSTEOTOMÍA/ CORTICOTOMÍA:**

Se refiere a la transección óseo, el mismo que debe realizarse preservando el periostio y la circulación periostal. Se instala el dispositivo de distracción el mismo que es roscado con un vector que previamente debe ser establecido, esto según la dirección que el crecimiento requiera; eliminando cualquier movimiento entre los segmentos óseos para evitar problemas en la angiogénesis y optimizar la formación ósea intramembranosa, en lugar de un callo óseo en corto tiempo.<sup>(23, 27)</sup>

#### **b) LATENCIA:**

Posterior al tiempo quirúrgico en la cual se realizó la osteotomía y colocación de dispositivo, existe un periodo de espera de cinco a siete días. Por lo que en el foco de la osteotomía se produce un hematoma que se vuelve coágulo y se liberan células y factores de crecimiento. En esta etapa se da la formación del callo óseo.<sup>(23,29)</sup>

#### **c) DISTRACCIÓN:**

En esta se da la distracción propiamente dicha, debido a la activación de la varilla roscada del distractor se produce un desplazamiento de los segmentos osteotomizados a razón de un milímetro por día, mayormente dividida de forma preferencial en dos veces por día. Se suspende la distracción al momento que se alcance el avance necesario. Estudios demuestran que un periodo de latencia más corto puede producir una pobre respuesta osteogénica, con vascularización disminuida, mientras que un periodo de latencia largo puede conducir a una osificación prematura de los segmentos óseos.<sup>(23,28, 29)</sup>

#### **d) CONSOLIDACIÓN:**

Posterior a la culminación del proceso de distracción; este es la etapa que permite la maduración y corticalización del hueso regenerado. El método más utilizado para determinar el momento en el que se puede retirar el distractor es la visualización de una cortical ósea en el

tramo óseo elongado. Típicamente, la fase de consolidación contempla el doble de tiempo requerido para la etapa de activación, para lograr una buena mineralización del hueso.

Estudios afirman que el periodo entre cuarta y sexta semana tiene gran importancia en el proceso de mineralización, por esto el distractor podría ser retirado luego de la sexta semana; en cambio otros autores en la actualidad prefieren esperar de 8 a 12 semanas para retirar el distractor. (23, 27,29)

Existen tres tipos de distracción osteogénica: Monofocal, bifocal y trifocal.

La distracción monofocal consiste en una osteotomía con tracción de ambos segmentos y generación de hueso en el espacio interfragmentario. Este es el enfoque convencional para el avance del maxilar o del tercio medio facial y el cráneo. En la distracción bifocal la osteotomía moviliza un segmento óseo anexo a un defecto a cubrir y es generalmente utilizado tras pérdida ósea por resección tumoral o trauma. Finalmente la distracción trifocal crea simultáneamente dos segmentos óseos anexos a un defecto a cubrir, uno a cada lado del defecto, los que se movilizan con el distractor hasta entrar en contacto, generalmente es utilizada en grandes defectos. (30)

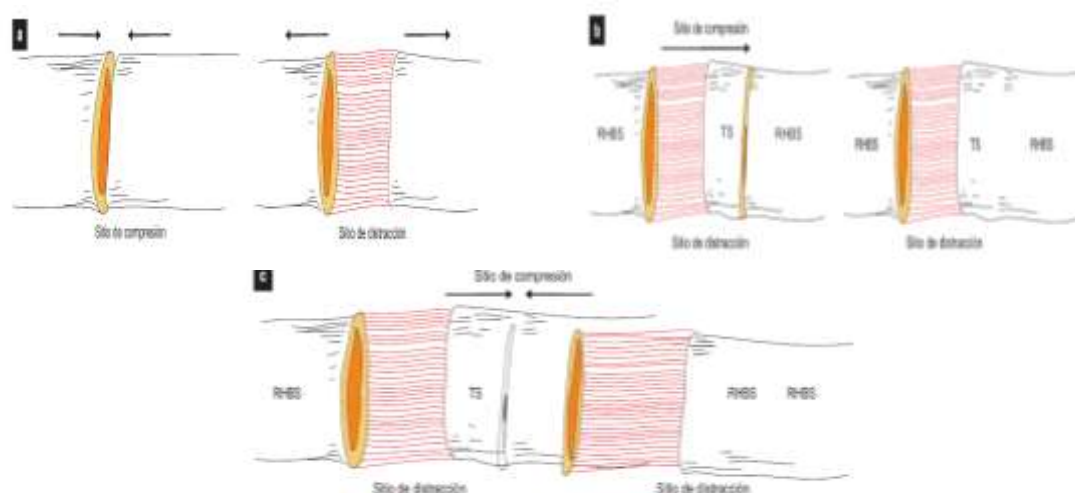


Figura 13: a. Distracción Monofocal; b. Distracción Bifocal; c. Distracción Trifocal (26)



#### 4.2.2 PRINCIPIO BIOLÓGICO:

En la fase de Latencia (5-7 días) en el sitio de la lesión; a nivel de los capilares se produce sangrado, producción de hematoma y presencia de plaquetas. El oxígeno disminuye por lo que el pH empieza a descender, lo que el medio se vuelve ácido, de esta manera inicia el fenómeno inflamatorio de reparación. El hematoma se vuelve coagulo y suero, la presencia de histamina da lugar a la vasodilatación y a través de los endotelios de los vasos se liberan activamente células al inicio neutrófilos, es decir las primeras horas y macrófagos en los días posteriores y brotes de células endoteliales. <sup>(20)</sup>

Siendo esta un fenómeno que es similar al de la reparación de una fractura. Se identifican varias proteínas en el foco de la osteotomía, dentro de las cuales están; citoquinas producidas por las plaquetas y factores de crecimiento y subgrupos a partir del endotelio vascular VEGF; el transformante TGF beta, un potente inductor de la formación de la matriz proteica extracelular colágena y no colágena, el factor derivado de plaquetas PDGF; el factor insulina IGF-1; el factor de crecimiento fibroblástico FGF, entre los más destacados. Estos elementos producirán estímulos para la neoformación capilar, cambios en las células mesenquimales y los nuevos capilares se disponen en orientación desorganizada, como también se da con las bandas colágenas de tipo I. Al empezar la aplicación del estímulo que en este caso es la distracción, es decir, la fuerza tensil, se estimula la proliferación de las células endoteliales por liberación de más factores de mecanismo angiogénico. Es así que se desarrolla una intensa actividad de neoformación de vasos a lo largo de la dirección de distracción. Mientras se va procediendo a la distracción, a nivel central se mantienen ocupando las células mesenquimales, en cambio a nivel de la periferia se observa la aparición de células fusiformes diferenciadas de las anteriores correspondientes a fibroblastos. Estos son los que acompañan este crecimiento con una gran actividad reproductiva y biosintética, produciendo colágeno tipo I y ácido hialurónico.

(20,21)

Siendo ahora su orientación paralela a las líneas de fuerza de tracción. Se va formando la trama de matriz extracelular. Las proteínas no colágeno que se incorporan a la matriz se agrupan en proteínas de adhesión, enzimas y citosinas de mineralización de captación de calcio. Las bandas de colágeno aumentan de tamaño y de igual manera se disponen en dirección paralela a la fuerza de tracción.

En el área siguiente en el foco de distracción se observa la presencia de células precursoras osteoblásticas (osteoprogenitoras) en el periostio y el endostio estimuladas por CBFA 1 y proteínas formadoras de hueso. Además de otros factores de crecimiento que se mencionaron anteriormente, se dividen y desencadenan la diferenciación osteoblástica. Esta diferenciación osteoblástica se da lugar a partir de las células mesenquimáticas totipotenciales y fibroblastos presentes en el foco de osteotomía, que el mismo activado por la cascada de factores se transforman en osteoblastos, sin paso previo a condroblastos como se da en el caso de la consolidación de los callos de fractura de los huesos axiales de tipo endocondral. <sup>(20)</sup>

Se indica que este fenómeno de distracción ósea es similar al de la cicatrización ósea primaria, que se produce por estabilidad de una fractura al utilizar sistemas de osteosíntesis rígida.

Es así que la formación de este hueso es idéntica al generado embriológicamente por el hueso de origen intramembranoso. El momento que se observa condroblastos durante el proceso de distracción, lo que nos estaría indicando es que existe un signo de bajo nivel osteogénico, debido a que en el sistema de fijación se encontraría o presentaría inestabilidad, razón por la cual se da esta baja capacidad de osteogénesis (forma cartílago). Los osteoblastos sintetizan, transportan y organizan muchas proteínas de la matriz y dan comienzo al proceso de mineralización. En los receptores de superficie del osteoblasto actúan la hormona paratiroidea, la vitamina D, y los estrógenos, y producen posteriormente osteoide (hueso inmaduro), para luego precipitar el calcio y formar las trabéculas óseas. En esta etapa se menciona que los osteoblastos que se encuentran metabólicamente activos presentan una vida media de tres

meses, por la cual luego sufren apoptosis. Los osteoblastos y osteoclastos actúan de manera coordinada en el proceso de formación ósea, realizando reabsorción del tejido óseo excedente y modelando el nuevo hueso, formándose las trabéculas en la misma dirección de la distracción, mientras que la celularidad disminuye. Los osteoblastos son reemplazados por los osteocitos, con lo que se da comienzo al metabolismo óseo habitual. <sup>(21)</sup>

La distracción no se da únicamente a nivel óseo, si no existe también modificación en los tejidos blandos y de forma especial en los músculos. Se observó un aumento de células satélites mioblásticas y su incorporación a los miotubulos. Este hecho indica que las partes blandas acompañan el desplazamiento esquelético, colaboran en la mantención de la nueva superficie lograda y evitan la recidiva. Es así que se da una gran diferencia con la cirugía convencional en un tiempo con osteosíntesis rígida, pues en este caso la musculatura actuara en dirección opuesta al alargamiento óseo. La dermis, fascia y tendones también se alargan en la misma dirección del vector de distracción. Los nervios de igual manera acompañan este proceso de elongación de las partes blandas. Se puede presentar de manera temporal una disminución de sensibilidad y entumecimiento en los registros electromiográficos en los nervios sensitivos y motores, pero esta etapa con el paso de los días se recuperará. <sup>(20,21)</sup>

En el proceso de osteogénesis en la distracción, cuatro zonas pueden ser identificadas histológicamente: <sup>(26,27, 30)</sup>

**A) Zona Central o de tejido fibroso**, localizada en el centro del foco de distracción, constituida por fibras colágenas tipo I altamente organizadas y orientadas longitudinalmente, paralelas al vector de distracción además de fibroblastos alargados (fibroblastos de distracción ) y células mesenquimales indiferenciadas. <sup>(26,27)</sup>

**B) Zona de transición o de formación de hueso primario**, localizada en los extremos de la zona de tejido fibroso, compuesta por fibroblastos y células mesenquimales indiferenciadas con osteoblastos en la superficie de las espículas óseas recién formadas; los osteoblastos parecen ser diferenciados por los fibroblastos alargados, localizados entre las fibras colágenas, con orientación longitudinal del eje del vector de la distracción. <sup>(26,27)</sup>

**C) Zona de remodelación**, localizada adyacentemente a la zona de hueso maduro o secundario y caracterizado por un foco de reabsorción y de aposición ósea; diversamente de la zona anterior, esta posee un número mayor de osteoclastos. <sup>(26,27)</sup>

**D) Zona de hueso secundario cortical**, adyacente al hueso maduro que no sufrió el proceso de expansión; las trabéculas óseas en esta última zona son muy espesas y menos orientadas paralelamente, en comparación con las de la zona de remodelación <sup>(26,27)</sup>

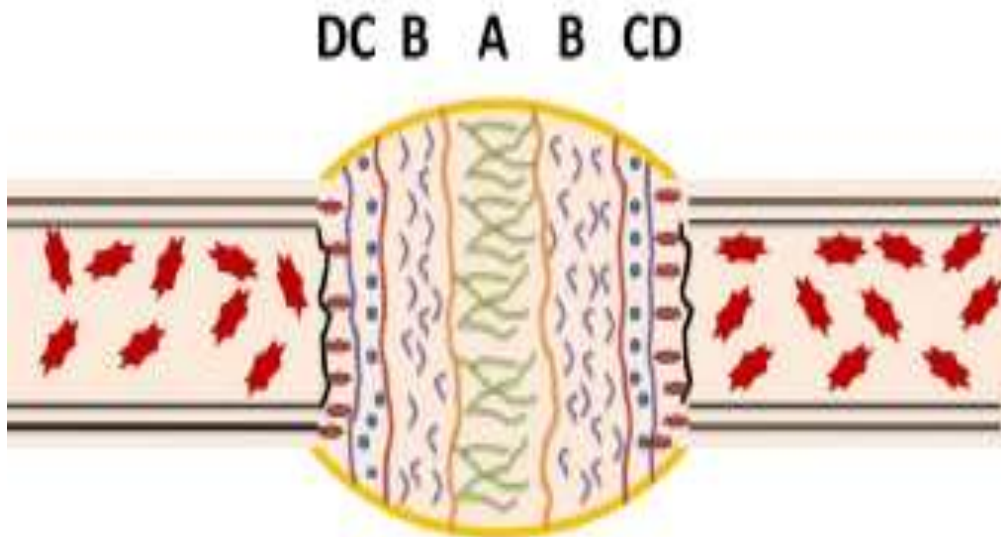


Figura 14: Esquema de las zonas de proceso de Distracción: A) Zona central; B) Zona de transición; C) Zona de remodelación; D) Zona de hueso secundario cortical <sup>(30)</sup>

### 4.3 INDICACIONES DE LA DISTRACCIÓN OSTEOGÉNICA:

El uso actual se divide en 4 grupos amplio:

#### A. Cara inferior (mandíbula):

1- Distracción unilateral de la rama, ángulo o cuerpo posterior para microsomnia hemifacial.

2- Avance bilateral del cuerpo para micrognatia grave, particularmente en lactantes y niños con obstrucción de las vías respiratorias como se observa en el síndrome de Pierre Robin.

3- Distracción vertical de segmentos alveolares para corregir un plano oclusal irregular o para facilitar la colocación de implantes en zonas edéntulas.

4- Distracción horizontal a través de la línea media para corregir deformidades de mordida cruzada o para mejorar la forma de arco.

5- Distracción del transporte para generar una articulación neo -condílea y temporomandibular en pacientes con anquilosis articular severa. (23,29, 31, 32)

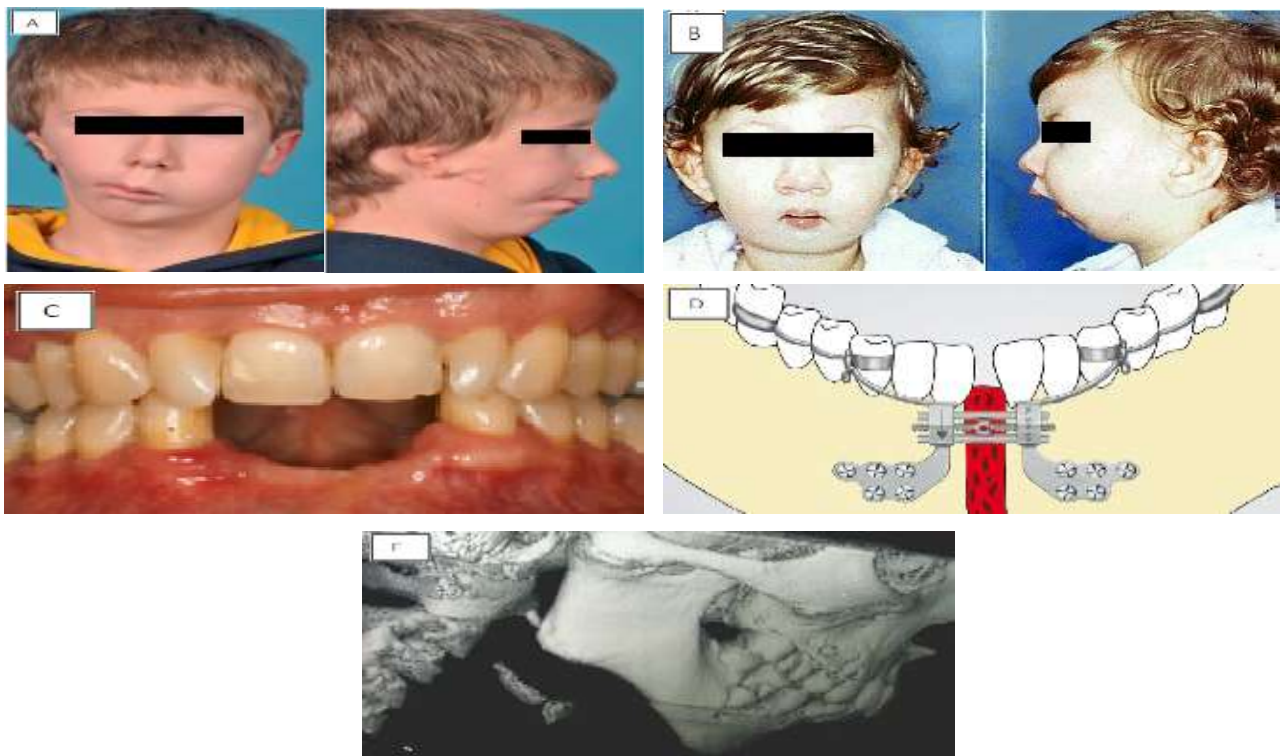


Figura 15: A) Microsomnia hemifacial (23) , B) Micrognatia grave (Síndrome de Pierre Robin) (23), C)Atrofia alveolar (27), D)Alteración en la forma de arco (25), E) Anquilosis de ATM (29).

**B. Cara media (maxilar, órbitas):**

1- Avanzar el maxilar superior en el nivel LeFort I.

2- Completo avance mediofacial en el nivel LeFort III.

3- Cierre de la hendidura alveolar asociada a deformidades de labio leporino y paladar. <sup>(23,29, 31,</sup>

32)

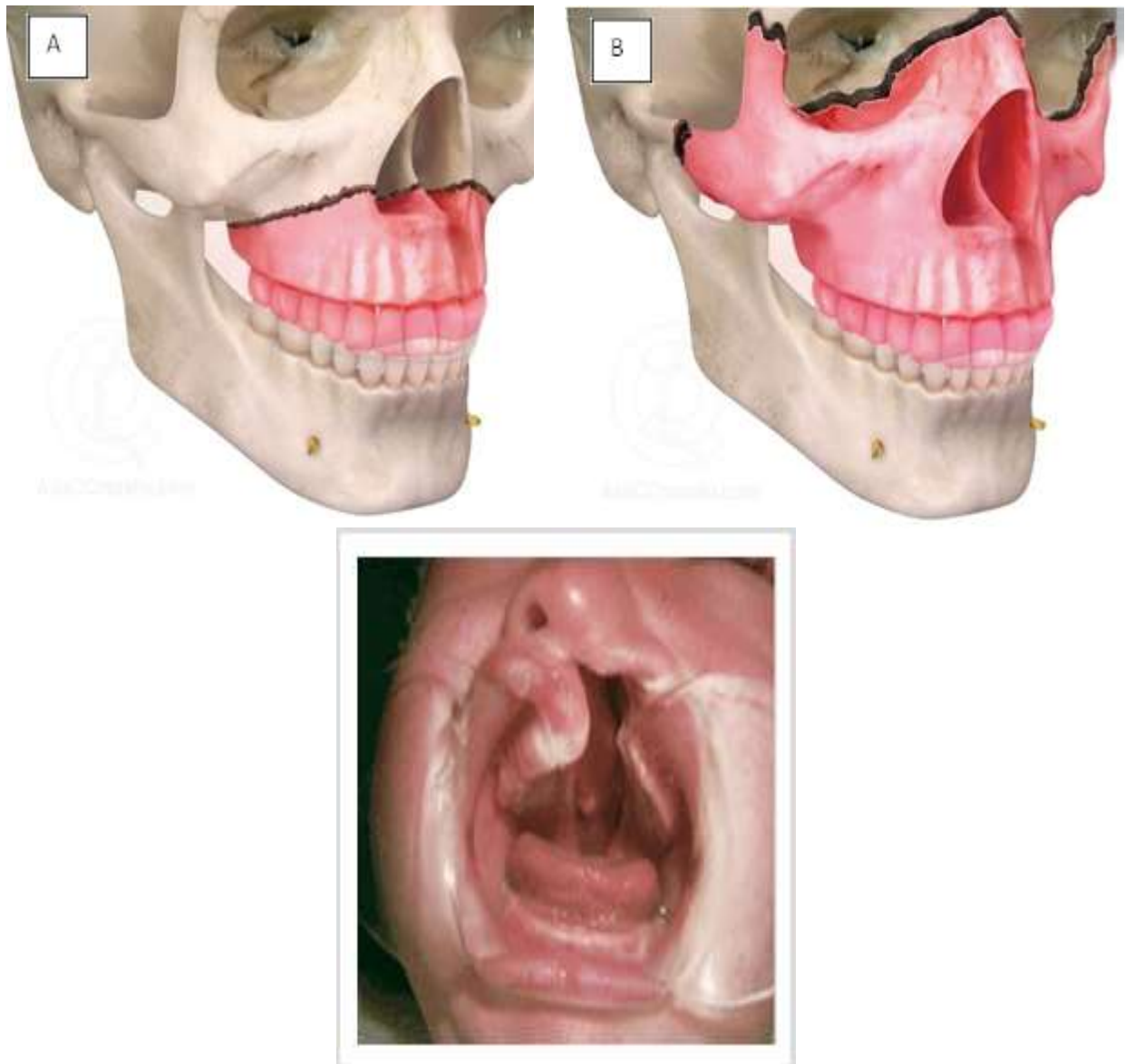


Figura 16: A) Avance del maxilar superior (LeFort I) <sup>(29)</sup>, B) Avance mediofacial (LeFort III) <sup>(29)</sup>,

C) Labio leporino y paladar hendido <sup>(23)</sup>.

### C. Cara superior (fronto-orbital, bóveda craneal):

1. Nuevo uso de la distracción como medio de remodelación de la bóveda craneal mediante separación gradual entre suturas estenóticas resectadas.
2. Avance de la banda fronto-orbital, solo o en combinación con la cara media como una bipartición monobloque o facial.
3. Distracción cigomática en casos de cigoma deficiente. <sup>(23,29, 31, 32)</sup>

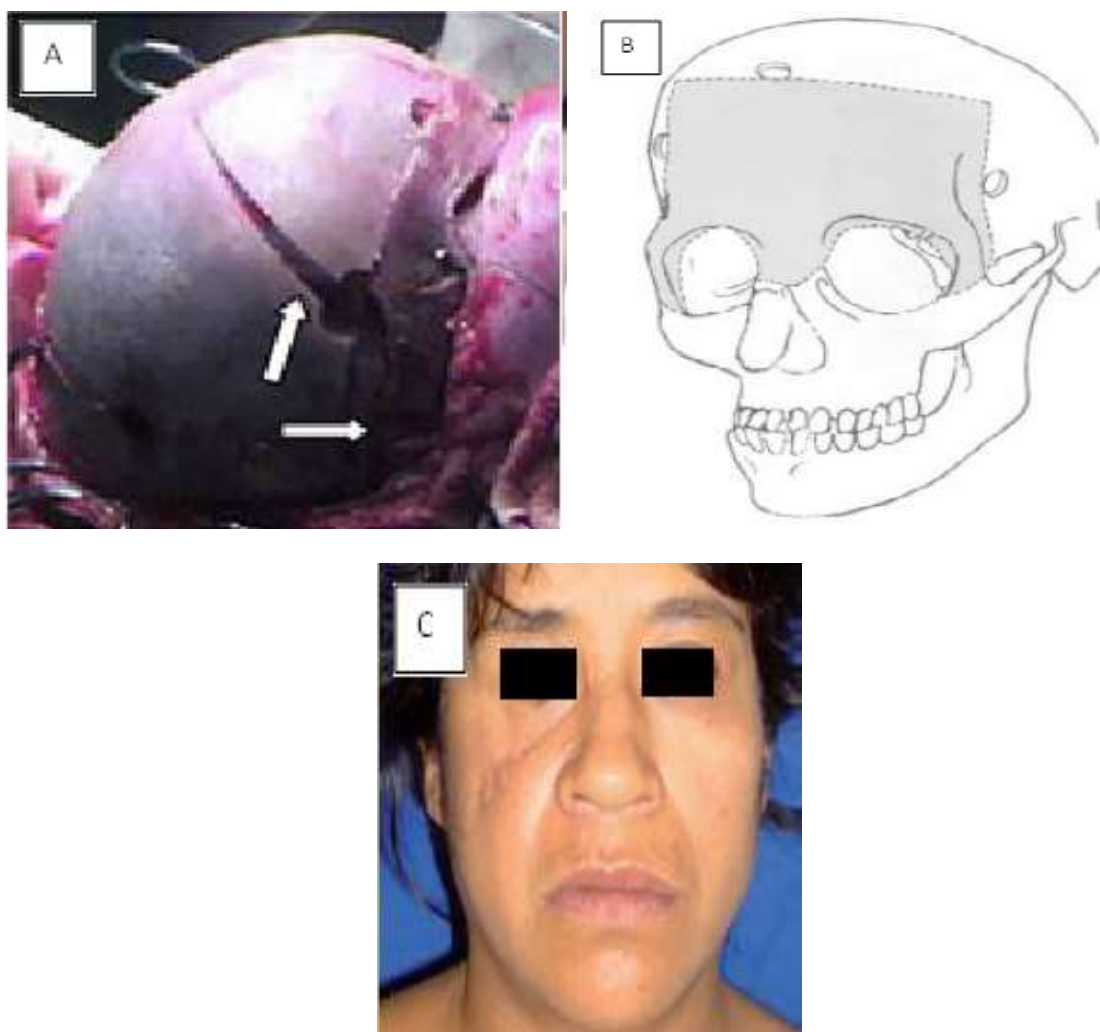


Figura 17: A) Remodelación de la bóveda craneal <sup>(31)</sup> , B) Avance fronto-orbital <sup>(29)</sup>, C) Hueso Cigomático deficiente <sup>(23)</sup>.

**D. La DO craneofacial incluye las siguientes malformaciones:**

1. Craneosinostosis No Sindrómica: Coronal (bilateral o unilateral) o sagital.
- 2- Craneosinostosis Sindrómica (Apert, Crouzon)
3. Síndrome de Pierre Robin, síndrome de Treacher Collins, síndrome de Goldenhar, síndrome de Brodie y síndrome de Pfeiffer.
- 4- Fisuras faciales, labio leporino y paladar hendido. (23,29, 31, 32)
- 5- Pacientes con apnea severa del sueño.
- 6- Microsomía hemifacial.
- 7- Apiñamiento bimaxilar con deformidad antero-posterior
- 8- Deficiencias bimaxilares (Alargamiento y ensanchamiento).
- 9- Asimetría Facial (23,29, 31, 32)

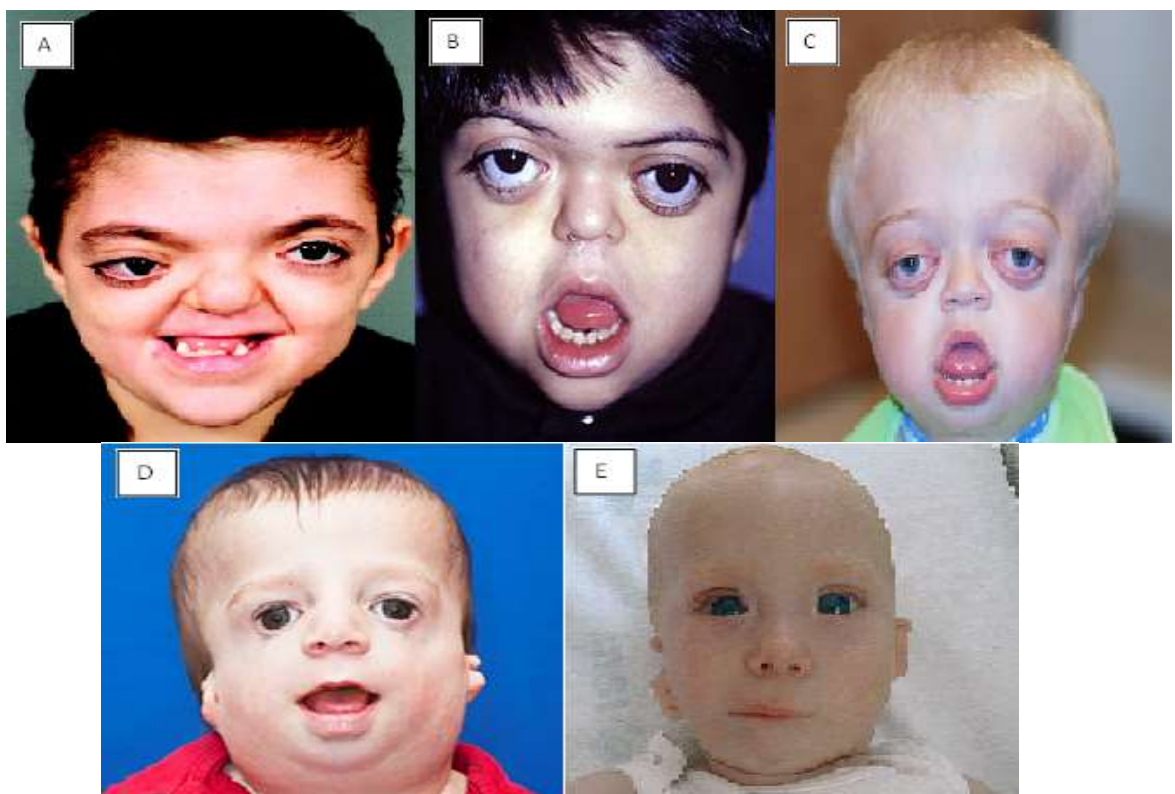


Figura 18: A) Síndrome de Apert, B) Síndrome de Crouzon, C) Síndrome de Pfeiffer, Síndrome de Treacher Collins, E) Síndrome de Goldenhar. (23,29, 31, 32)



#### D. Indicaciones adquiridas:

- 1- Reconstrucción de deformidades postraumáticas (retrusión de la cara media o colapso mandibular).
- 2- Altura y / o ancho alveolares insuficientes (distracción alveolar maxilar o mandibular).
- 3- Reconstrucción de defectos de mandíbula y maxilar quística oncológica y / o agresiva. (23,29, 31, 32)

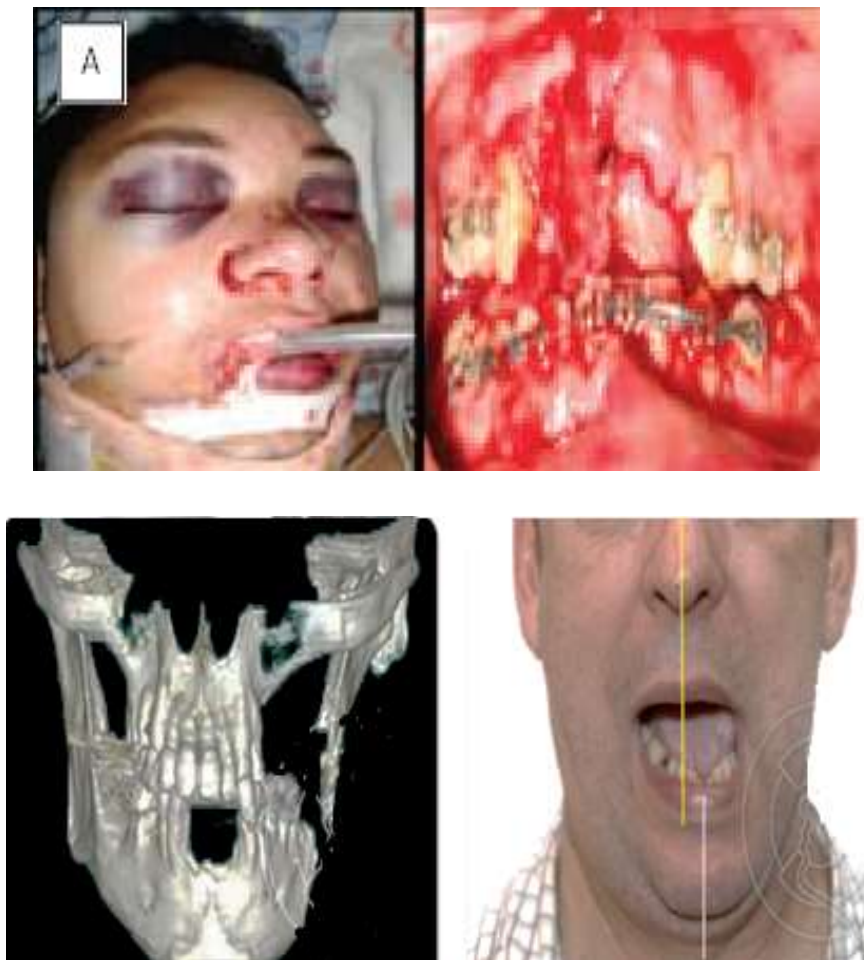


Figura 19: A) Deformidades Post-traumática (23), B) Deformidades por motivos oncológicos (29).

## 4.4 TIPOS DE DISTRACTORES

Todos los distractores tienen básicamente 3 elementos: un componente intraóseo que transmite la fuerza al callo óseo a distraer, un elemento de anclaje para empujar o traccionar (dependiendo del tipo de distractor) y finalmente un tornillo axial, que al girar genera el desplazamiento de los dos elementos previamente mencionados. <sup>(30)</sup>

Los distractores, a su vez, se clasifican en internos y externos, existiendo una diferencia esencial en la forma en la cual ejercen tensión sobre los segmentos óseos. Mientras más próximo se encuentre el tornillo axial al callo óseo en elongación y al eje central de la fuerza, más efectiva es la tracción. <sup>(23, 30)</sup>

### 4.4.1. DISTRACTORES INTERNOS O INTRAORALES:

Son colocados con una cubierta de tejido blando dejando el vástago de la distracción por fuera de los tejidos. Son los más usados actualmente; pero su mayor desventaja es que requiere un segundo tiempo quirúrgico para retirarlo. <sup>(31)</sup>

Para evitar esta segunda intervención se crearon aparatos internos los mismos que se fabrican con material reabsorbible (tiempo estimado de 1 año se reabsorben), los que están siendo usados sin todavía tener una seguridad completa; pocos son los casos reportados con estos aparatos, la mayoría de los reportes de uso en pacientes, se relaciona al manejo del trauma facial. <sup>(40)</sup>

Dentro de los distractores intraorales encontramos: <sup>(20, 31)</sup>

- Fijados únicamente en los dientes
- Fijados en el hueso (Unidireccionales, Bidireccionales)
- Fijados en huesos y dientes

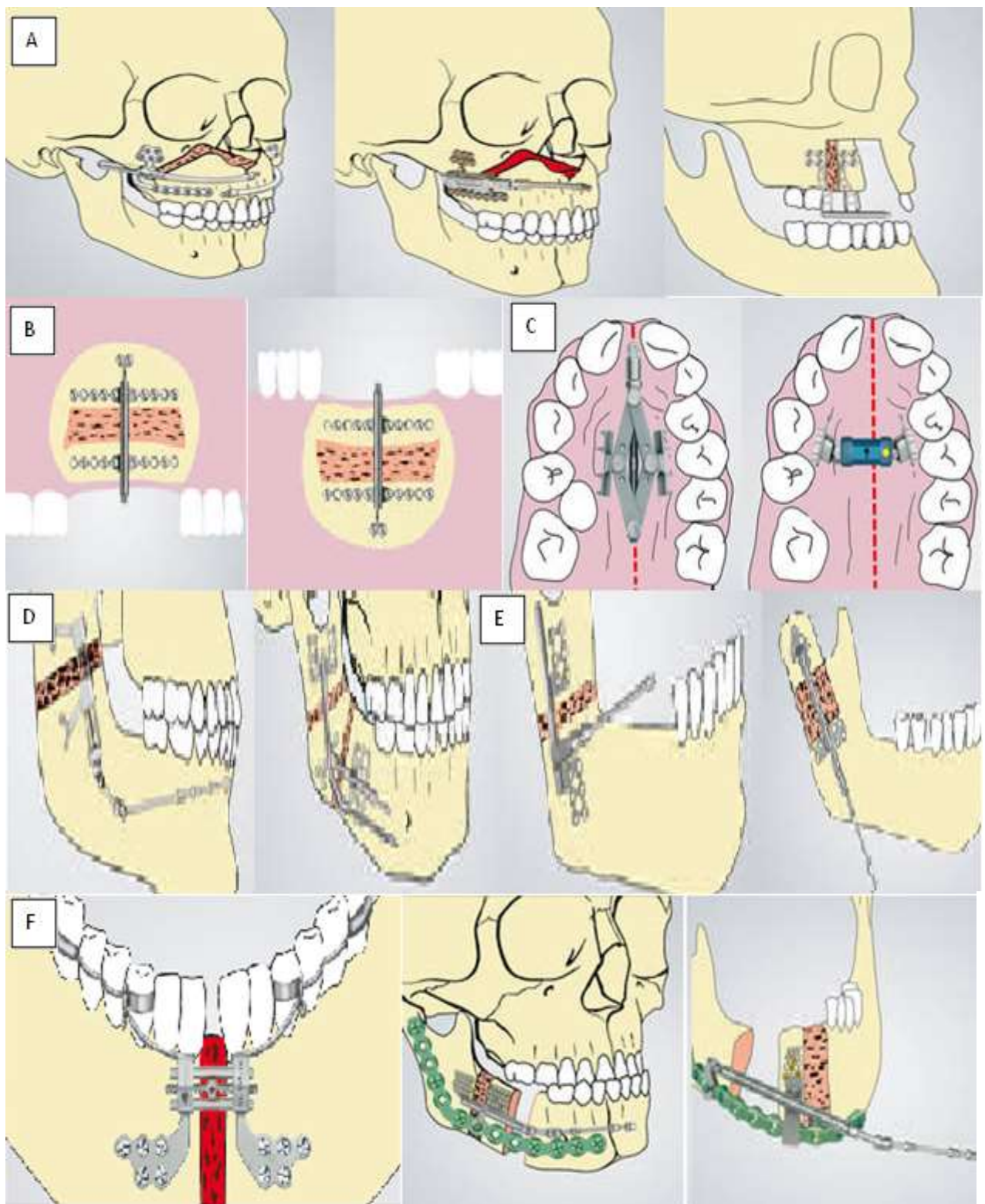


Figura 20: A) Distractor interno maxilar superior (LeFort I), B) Distractor alveolar interno superior e inferior, C) Distractor palatal quirúrgico, D) Distractor interno unidireccional y bidireccional, E) Distractor interno mandibular para la rama, F) Distractor interno transversal (fijado en hueso y dientes) y Distractor de transporte. (20, 31)

#### 4.4.2 DISTRACTORES EXTERNOS O EXTRAORALES:

Se colocan anclando placas a ambos lados de la osteotomía y fuera de piel, asegurándose al hueso mediante pines transcutáneos; pueden ser utilizados en huesos más pequeños y retirados sin necesidad de implementar un segundo tiempo quirúrgico y este tipo de distractor presenta ventajas muy importantes; la cual permite la posibilidad de cambiar de dirección del vector sin retirarlo, además permite una mayor distancia de elongación; su principal desventaja es que deja pequeñas cicatrices en la piel. <sup>(31)</sup>

Dentro de los distractores extraorales están los: <sup>(31,32)</sup>

- Unidireccionales: Se utilizan en la mayoría de hipoplasia del maxilar inferior afectado principalmente a la rama ascendente, el alargamiento a este sitio puede resultar a través de la posición óptima, es decir, vertical u oblicua.
- Bidireccionales: Distractor permite, además de un alargamiento divide en dos direcciones, una variable de ajuste en el ángulo entre los dos brazos del aparato. Después de una única o doble osteotomía, se puede distraer tanto vertical como horizontalmente. Puede ser utilizada con fin de obtener dos sitios de los callos.
- Multidireccionales: Está indicada cuando la deficiencia mandibular congénita se ven afectados tanto la rama como el cuerpo de la mandíbula, las ventaja es que permite los movimientos transversales. <sup>(20,31)</sup>

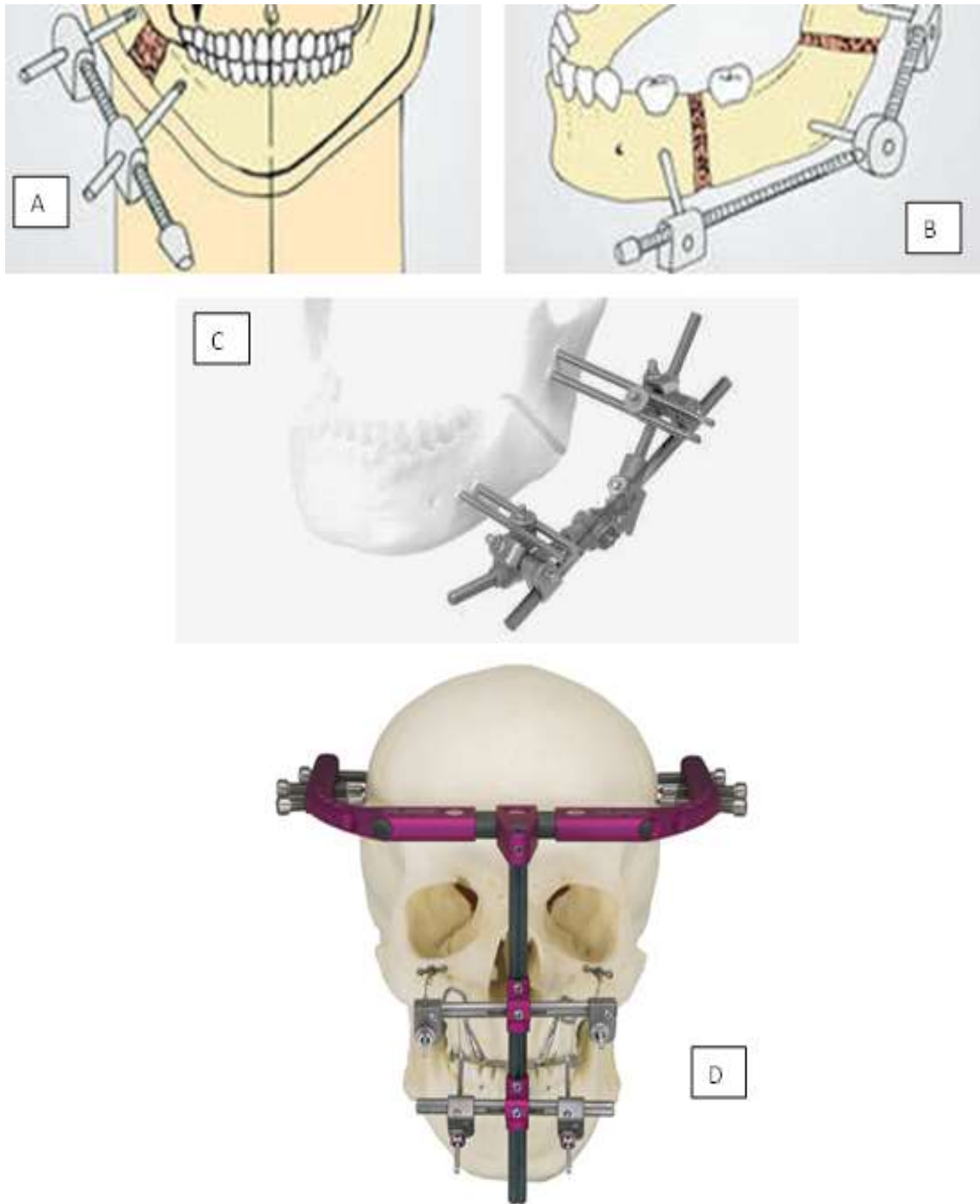


Figura 21: A) Distractor externo unidireccional, B) Distractor externo bidireccional, C) Distractor externo multidireccional, E) Distractor Rígido Externo (RED) (20, 31, 32)

## 4.5 TÉCNICAS QUIRÚRGICAS:

### 4.5.1 DISTRACCIÓN OSTEOGÉNICA MANDIBULAR:

#### INDICACIONES

La distracción osteogénica mandibular está indicada en los siguientes casos:

-Retrognasia severa con un síndrome (Pierre Robin, Treacher-Collins, Goldenhar) especialmente en niños que no son candidatos a osteotomías tradicionales.

-Pacientes con hipoplasia unilateral de la mandíbula (Ej. Microsomía hemifacial)

-Hipoplasia mandibular no asociada a síndromes con maloclusión dental (especialmente si el avance sobrepasa la capacidad de la osteotomía tradicional) o si el paciente es incapaz de someterse a tallado de injertos con morbilidad asociada.

-Deficiencia mandibular transversa asociada a maloclusión dental o apiñamiento.

-Pacientes con severa OSA (índice de disturbios respiratorios RDS mayor de 60 y pacientes obesos (índice de masa corporal (BMI) mayor de 28). <sup>(35)</sup>

-Hipoplasia mandibular debido a trauma y/o anquilosis de ATM.

-Defectos mandibulares como resultado de excisión de tumores y/o quistes de desarrollo agresivos.

-Disminución de la altura del hueso alveolar (la destrucción de un segmento alveolar) puede realizarse para aumentar la altura vertical en preparación para la colocación de implantes, <sup>(25, 31,</sup>

<sup>36)</sup>

#### CONTRAINDICACIONES

No existen contraindicaciones absolutas, las contraindicaciones relativas son las siguientes:

-Pacientes que son incapaces de cumplir el esquema de distracción no son buen candidatos a éste procedimiento.

-La distracción mandibular ha sido realizada en niños con pocos días de nacidos, pero se encuentran mayores dificultades al tratar a los pequeños y frágiles huesos al colocar el aparato de distracción, especialmente en niños menores de 6 años.

-Los pacientes que no tienen una buena estructura ósea no son ideales. Debe tener el paciente un adecuado grosor de hueso para aceptar el distractor y proporcionar una superficie adecuada en el área de la osteotomía que se va a regenerar.

-La distracción de la mandíbula puede ser realizada en pacientes irradiados, sin embargo, estos pacientes pueden desarrollar complicaciones y demoras en la cicatrización.

-En pacientes mayores hay un número inferior de células madres mesenquimatosas y puede suceder una cicatrización dispareja en el lugar de la distracción.

-Pacientes con alergia a los metales no son los ideales. <sup>(25, 31)</sup>

## **ESTUDIO IMAGENOLÓGICO**

Debe realizarse un estudio panorámico. Esta imagen proporciona al cirujano la mejor visualización de la mandíbula. Se realiza un estudio preoperatorio de la osteotomía a realizar ésta incluye la maxila y la mandíbula. La radiografía cefalométrica PA es otra herramienta para el diagnóstico que se utiliza para determinar la cantidad de distracción vertical y transversa de la mandíbula. El trazado diagnóstico se hace en la radiografía cefalométrica PA, así como también el trazado de la osteotomía que corresponde de acuerdo al trazado diagnóstico de la vista panorámica.

Los casos complicados requieren TAC tridimensional y modelos de estereolitografía para ayudar a una mejor planificación de las osteotomías y del vector de distracción.

Los modelos dentales montados en articulador semiajustable también son útiles menudo para determinar el vector de distracción y optimizar la relación dental. <sup>(25)</sup>

## **NOTA:**

El lugar de la osteotomía depende del vector de distracción, sin embargo algunas estructuras anatómicas deben ser evitadas. La osteotomía debe hacerse anterior o posterior al ángulo de la mandíbula; el ángulo se mantiene y así se previene el aplanamiento de esa porción de la cara del paciente. Las raíces de los dientes en erupción deben ser evitadas cuando se realiza la osteotomía, o al colocar los tornillos de fijación del aparato. Cuando se realiza la osteotomía debe

también evitarse el nervio dentario inferior, debe tenerse cuidado de no lesionar al nervio lingual cuando se extiende la osteotomía del lado lingual. <sup>(25, 36)</sup>

## **PROCEDIMIENTO QUIRÚRGICO:**

El ortodoncista y el cirujano deben tener una comunicación frecuente para lograr una planificación adecuada y deben tener los mismos objetivos en el tratamiento. <sup>(25)</sup>

## **DETALLES PREOPERATORIOS:**

Después de terminados los estudios para el lugar de la osteotomía y la colocación del distractor deben de estar establecidos. Se puede utilizar un aparato intraoral o extraoral, aunque la mayoría de los casos de rutina pueden hacerse con un distractor intraoral. Los pacientes aceptan mejor el distractor intraoral que el extraoral. El distractor extraoral ofrece más flexibilidad en la colocación del vector, pero con frecuencia ocasiona cicatrices en la piel. <sup>(16)</sup>

Basado en el tipo de defecto mandibular el cirujano debe determinar dónde va a realizar la osteotomía. Como regla general si el defecto depende de la altura de la rama, la osteotomía debe realizarse por encima del ángulo en la rama con un distractor colocado en un plano vertical. Si el defecto de la mandíbula depende de la longitud del cuerpo la osteotomía debe realizarse anterior al ángulo con el distractor colocado horizontalmente. Si la mandíbula tiene una combinación de defectos el aparato necesita ser colocado en un plano oblicuo. Como una



alternativa, el cirujano puede utilizar un distractor multivector con dos osteotomías, una anterior y la otra superior al ángulo y tres pines colocados de manera de lograr un avance multivector.

(23, 25)

#### DETALLES INTRAOPERATORIOS:

El paciente debe recibir antibióticos profilácticamente y anestesia general nasotraqueal, se realiza una incisión en el vestíbulo de la mandíbula perpendicular al lado de la osteotomía. Se realiza un plano subperióstico cuidadosamente hasta exponer el sitio de la osteotomía cuidando de conservar el plano perióstico. La osteotomía se realiza en la posición predeterminada en base al diagnóstico y planeamiento preoperatorio. (23)

En dependencia de la preferencia del cirujano, puede utilizarse una sierra reciprocante o una fresa de fisura para realizar la osteotomía dejando libre el nervio alveolar inferior en 3 a 5 mm. Los lados laterales, superior e inferior de la mandíbula son cortados, dejando la porción media de la cortical intacta. Debe tenerse en cuenta de conservar todo el tejido osteogénico como sea posible, incluyendo el periostio y la irrigación sanguínea intacta. En este momento se coloca el distractor asegurado a la mandíbula con tornillos de fijación. La osteotomía después se completa utilizando cinces en los bordes superior e inferior y en el lado lingual. En éste momento se activa la distracción para asegurar el movimiento de los segmentos mesiales y distales. El distractor se coloca después en la posición de arrancada, el tejido blando es cuidadosamente cerrado sobre el aparato. (16)

Cuando se realiza osteotomía en la sínfisis del mentón el acceso es mediante la incisión para la mentonoplastia. La osteotomía comienza a través del cuerpo de la mandíbula con una sierra. El distractor se asegura en posición y después se utiliza un cincel fino para completar el corte de hueso a través del proceso alveolar entre los dientes tratando de mantener la integridad del tejido blando y sin dañar los dientes. (25)

Cuando se encuentra un defecto en la mandíbula el cirujano puede utilizar la osteogénesis por distracción o con más frecuencia la osteogénesis por transporte (además de injerto) para resolver este problema. Se realiza una osteotomía en el segmento mesial y distal que da como resultado un disco de transporte de por lo menos 1,5 a 2 mm. de espesor. Después del período de latencia el disco se transporta a través del defecto mandibular siguiendo la misma forma y tiempo como en el protocolo.

Después que todo el defecto ha sido recorrido con el disco el cirujano puede continuar con la consolidación. En ocasiones se coloca un pequeño injerto óseo colocado en la interfase del disco y del lado opuesto en el sitio donde la consolidación no se ha completado. <sup>(23, 25)</sup>

#### DETALLES POSTOPERATORIOS:

El período clásico de latencia es de 5 a 7 días. Los niños pequeños tienen un metabolismo óseo aumentado y pueden tener un período de latencia tan corto como de 24 a 48 horas sin afectarse la consolidación final. Si el período de espera se prolonga hay riesgo de unión ósea, se aconseja un período si el periostio ha sido muy traumatizado. Adicionalmente, si tanto los tejidos óseos como los blandos no poseen la calidad adecuada cualitativa o cuantitativamente debe considerarse un aumento del período de latencia. <sup>(25)</sup>

Como se ha mencionado antes y de acuerdo a la mayoría de los estudios realizados, el tiempo de distracción recomendado es de 1 mm. diario, un ritmo más lento pudiera dar lugar a una unión ósea prematura y un período más acelerado pudiera resultar en una unión fibrosa. El nervio alveolar inferior parece tolerar un ritmo de 1 mm. diario, <sup>(23)</sup>

Ilizarov recomienda un ritmo continuado de distracción, sin embargo, esto no es factible en todos los casos, por tanto se recomienda un ritmo de 1 a 2 veces al día. El cirujano o el adulto responsable debe activar el distractor. Durante el avance mandibular bilateral tiende a desarrollarse una mordida abierta anterior; esto puede ser corregido al fin del avance con

bandas elásticas de ortodoncia. La fase de consolidación es normalmente de 8 semanas a pesar de que algunos adultos requieren hasta 12 semanas de consolidación. Durante éste fase la fijación debe ser rígida lo suficiente para evitar la posibilidad de tejido fibroso, pero no tan rígida como para evitarla formación de hueso nuevo. La formación de la regeneración debe ser monitoreada con radiografías o mediante tomografías.<sup>(23)</sup>

Estos procedimientos pueden con frecuencia realizarse con el paciente ambulatorio, sin embargo, algunos pacientes requieren una hospitalización de 1 a 2 días de cuidados postoperatorios. Después que se complete la fase de consolidación el distractor puede ser retirado utilizando sedación intravenosa y anestesia local. El seguimiento ortodóntico de la oclusión puede comenzar de 3 a 6 meses después del período de consolidación. <sup>(25)</sup>

Con las expansiones bilaterales de la mandíbula el paciente debe ser distraído hasta alcanzar una ligera clase III de oclusión (oclusión borde a borde). En la expansión unilateral se recomienda una ligera sobrecorrección de la línea media para contrarrestar la cubierta de tejidos blandos deficiente.

En la fase de distracción, el paciente debe ser examinado cada 2 o 3 días para monitorear el avance y detectar posibles discrepancias en la oclusión.

Durante la fase de consolidación el paciente debe ser consultado semanalmente para comprobar la cicatrización y osificación que se ha regenerado. <sup>(23,25)</sup>

## **COMPLICACIONES**

Cuando hay experiencia el riesgo de complicaciones es bajo. Las complicaciones incluyen:

- Unión fibrosa o consolidación prematura del hueso
- La infección puede impedir la osteogénesis.
- Cicatrices externas por el uso de distractores externos.
- Fallos en la oclusión debido a vectores inapropiado. <sup>(25)</sup>

## EJEMPLO: DISTRACTOR MANDIBULAR INTERNO UNILATERAL

### EXTENSIÓN DEL CUERPO MANDIBULAR

La siguiente técnica quirúrgica es un ejemplo de acceso intraoral con el distractor colocado en una orientación anterior con activación intraoral. Puede emplearse una técnica parecida para colocar el distractor en una orientación posterior con un punto de activación percutánea. El distractor también puede colocarse en la rama ascendente del maxilar inferior. <sup>(39)</sup>

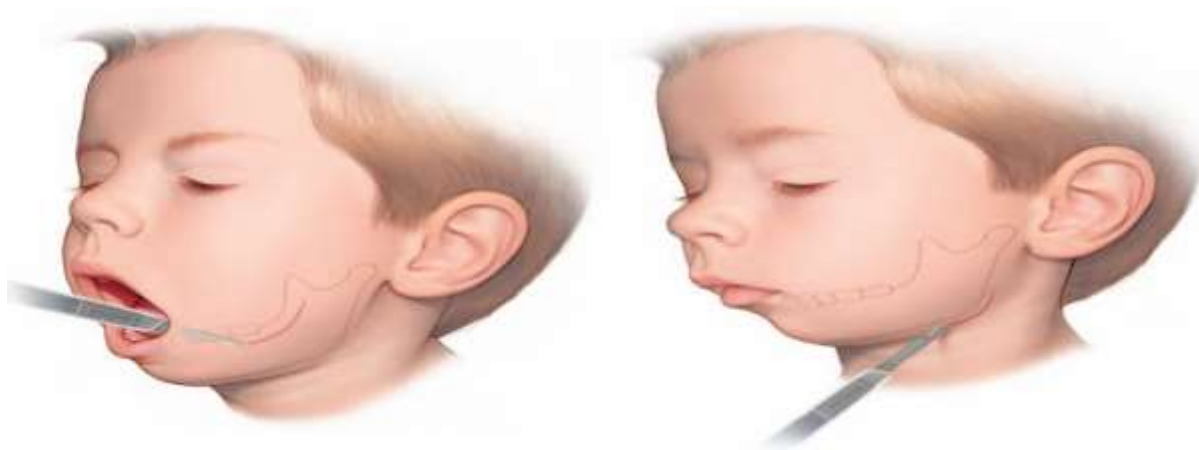

Figura 22: **Paso 1: INCISIÓN.**- Practique una incisión vestibular en el maxilar inferior o una incisión submandibular. Eleve el periostio para exponer la mandíbula. <sup>(39)</sup>

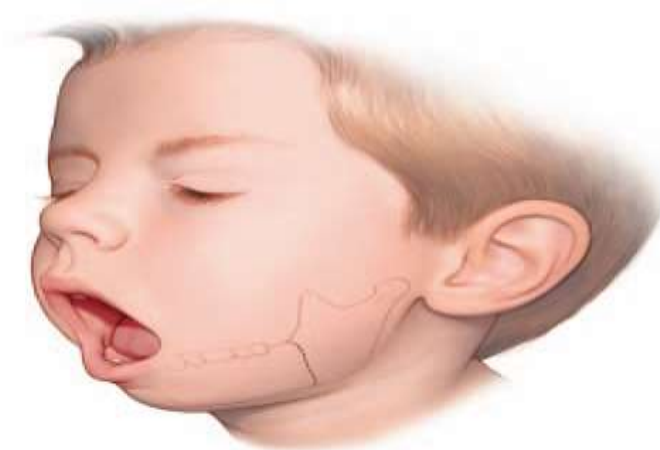

Figura 23: **Paso 2: MARCAR LA OSTEOTOMÍA.**- Marque el lugar aproximado de la osteotomía. <sup>(39)</sup>

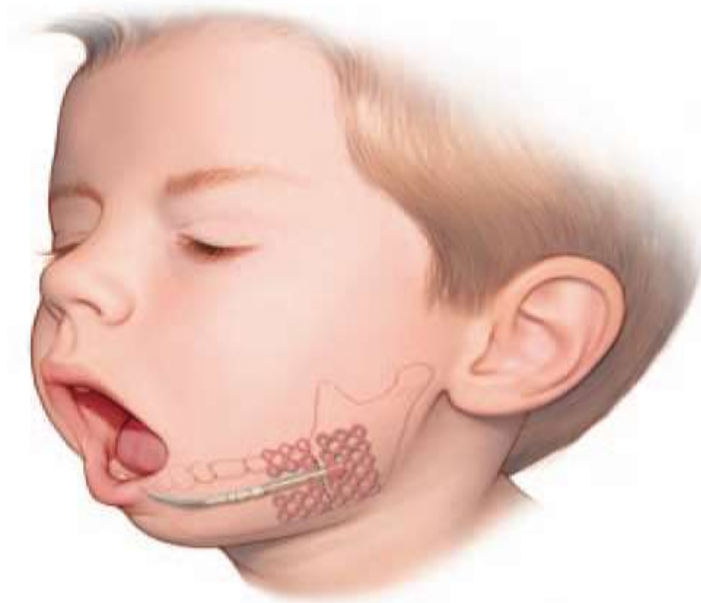


Figura 24: **Paso 3: ENCAJAR EL DISTRACTOR.**- Coloque un distractor completamente montado en la zona de interés para evaluar la anatomía del paciente y determinar la localización aproximada de las placas de base y del brazo de prolongación. <sup>(39)</sup>

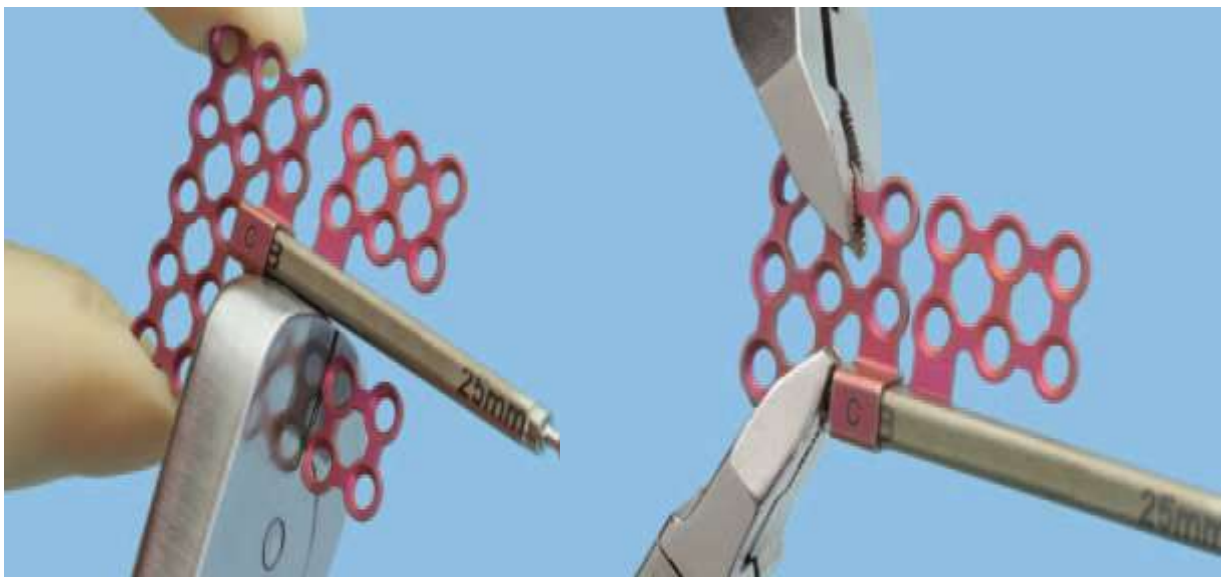


Figura 25: **Paso 4: CORTE Y DOBLADO DE LAS PLACA BASE.**- Corte las placas base a fin de eliminar los agujeros para tornillos innecesarios y moldee las placas de base al maxilar inferior con ayuda de los alicates combinados para doblar. <sup>(39)</sup>

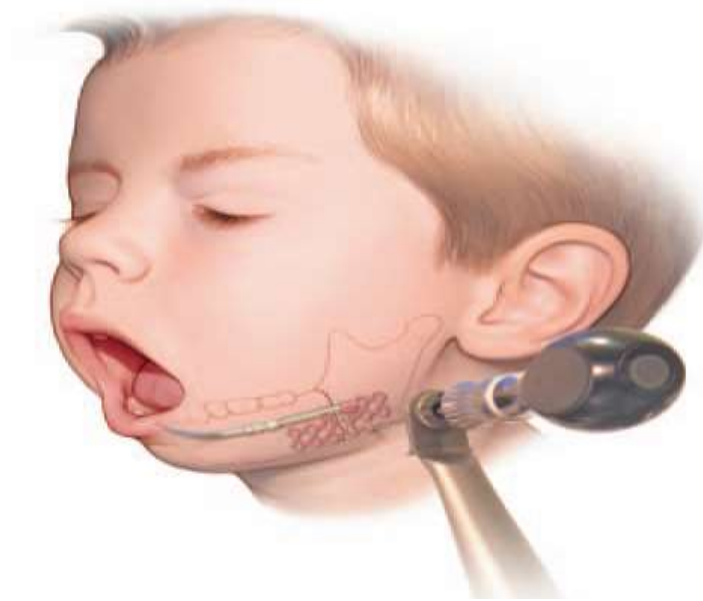

Figura 26: **Paso 5: MARCA DE LA LOCALIZACIÓN DE LA DISTRACCIÓN.**- Utilice la broca y la pieza de destornillador apropiados para el tamaño seleccionado de la placa de base. <sup>(39)</sup>

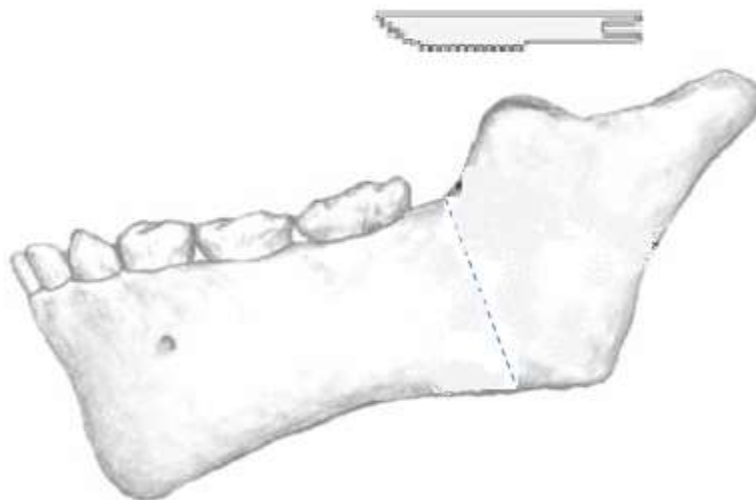


Figura 27: **Paso 6: CORTICOTOMÍA VESTIBULAR.**- Efectúe la corticotomía en la cara vestibular del maxilar inferior, con extensión hacia los bordes anterior y posterior. Esto permite la estabilidad del segmento óseo durante la recolocación del distractor. <sup>(39)</sup>

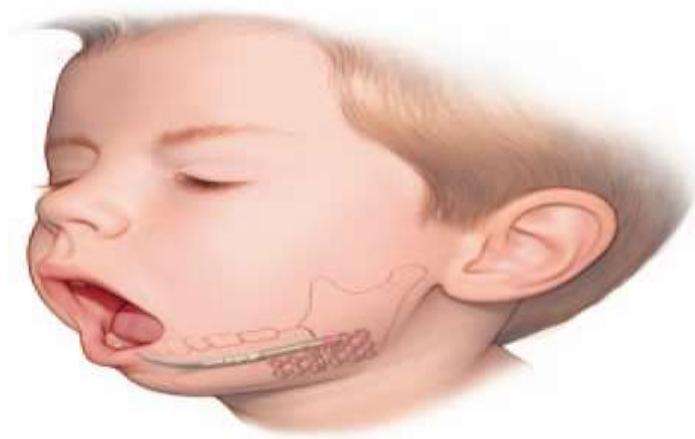

Figura 28: **Paso 7: RECONEXION DEL DISTRACTOR.**- Vuelva a conectar el distractor, alineando las placas de base con los agujeros practicados antes. Perfore o inserte los tornillos restantes. Apriete firmemente todos los tornillos. <sup>(39)</sup>

**Paso 8: FINALIZACIÓN DE LA OSTEOTOMÍA.**- Finalice la osteotomía en la cara lingual del maxilar inferior, con ayuda de un osteótomo. Tenga cuidado de evitar el nervio dentario inferior.

<sup>(39)</sup>

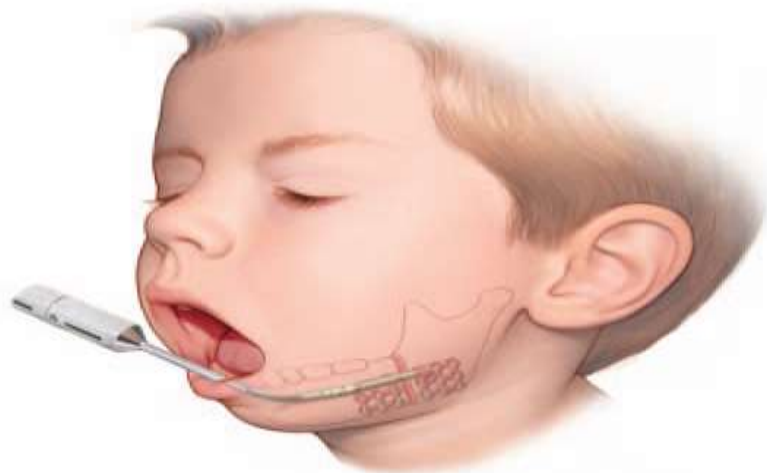

Figura 29: **Paso 9: ACTIVACIÓN DEL DISTRACTOR.**- Una vez terminado el periodo de latencia de 5 a 7 días, se procede a realizar la activación del distractor 0.5mm dos veces al día (1 mm). <sup>(39)</sup>

#### 4.5.2 DISTRACCIÓN OSTEOGÉNICA MAXILAR:

##### INDICACIONES

- Las indicaciones para la distracción osteogénica del maxilar son para las anomalías craneofaciales, fisuras faciales, apneas severas del sueño, microsomía hemifacial, reborde alveolar deficiente y secuelas de traumas complejos. Las anomalías craneofaciales son la principal indicación para la distracción maxilar. Esta puede mejorar el aspecto estético de la cara, resolver la apnea del sueño y mejorar la oclusión.
- La distracción puede ser aplicada en una amplia variedad de anomalías como los síndromes de Crouzon y Pfeiffer que constituyen la mayoría de los casos reportados.
- El avance de la parte baja del maxilar como en la osteotomía Lefort I o por un avance completo como en el Lefort III puede acompañar a la distracción. La distracción no sólo logra mejorar los aspectos estéticos si no que resuelve la apnea evitando la traqueostomía.
- Los pacientes que presentan fisuras faciales con frecuencia tienen hipoplasia maxilar. Aún después de resolver la fisura y de recibir tratamiento ortodóntico, puede persistir la deficiencia maxilar. A estos pacientes, tradicionalmente se trataban con avance del maxilar tipo Lefort I con fijación interna. Este tratamiento a menudo fracasa debido a la cicatrización de la bóveda palatina, la memoria de los tejidos blandos y las cicatrices. La distracción externa permite la expansión lenta de los tejidos circundantes permitiéndole al cuerpo acomodarse a la nueva posición de la maxila.
- La apnea del sueño en adultos seleccionados con deficiencia en la dimensión de la vía aérea superior puede ser una indicación para la distracción.
- El reborde alveolar deficiente es otra indicación de la distracción maxilar. La deficiencia alveolar puede ser el resultado de circunstancias como la avulsión traumática de dientes superiores o como deformidad congénita. La expansión del reborde alveolar crea un espacio



para la colocación de implantes. Esto puede mejorar la estructura para un pónico o para sustituir dientes artificiales que estén montados en una prótesis fija o removible.

- La microsomía hemifacial puede responder a una combinación de distracción maxilomandibular.

- La distracción puede también estar indicada en casos de fracturas complejas debido a impactos de alta energía especialmente en la reparación tardía de fracturas del tercio medio. <sup>(16,</sup>

23, 24, 29, 30, 33)

## **CONTRAINDICACIONES**

- Si el lugar donde se va a colocar el distractor es el adecuado el procedimiento tiene pocas contraindicaciones.

- Los pacientes jóvenes deben ser seleccionados cuidadosamente debido a sus frágiles huesos y que la cantidad de hueso sea insuficiente para colocar el aparato.

- En infantes, numerosos estudios han demostrado resultados exitosos cuando los pacientes han sido bien seleccionados y sin efectos indeseables.

- El cirujano determinará si la fuerza a aplicar en el transporte y el anclaje de los segmentos es el adecuado para resistir las fuerzas.

- Las deformidades esqueléticas que tienen como causa enfermedades óseas, no son una contraindicación si hay suficiente hueso disponible para la distracción.

- Por último, la colaboración del paciente es tan importante como el procedimiento en sí mismo, la no cooperación del paciente puede provocar fallos en la distracción. <sup>(23, 24)</sup>

## **ESTUDIOS IMAGENOLÓGICOS**

- El paciente que va a ser tratado requiere de estudios fotográficos para comprobar su progreso.

- Los estudios radiográficos incluyen Rx Cefalométrica, Rx. Panorámica, modelos montados en articulador semiajustable y tomografías

-Debe tenerse en cuenta algunas relaciones antes de la distracción del tercio medio:

- a) Cuantificar el grado de exorbitismo, especialmente en pacientes con síndromes.
- b) Las relaciones importantes incluyen el plano maxilar y el oclusal. También es importante la deficiencia antero-posterior del tercio medio con el resto de las estructuras faciales. <sup>(24)</sup>

### **PROCEDIMIENTO QUIRÚRGICO:**

El ortodoncista y el cirujano deben tener una comunicación frecuente para lograr una planificación adecuada y deben tener los mismos objetivos en el tratamiento.

### **DETALLES INTRAOPERATORIOS**

-El paciente requiere de anestesia general antes que el distractor sea colocado. Para asegurar la hemostasia se infiltra la piel con epinefrina al 1x100, 000.

-El maxilar se puede exponer usando el abordaje de Caldwell-Luc.

-Para asegurar la cantidad de mucosa para el cierre debe ponerse atención que la incisión se realice por lo menos 1 cm. por encima de la encía, después que se identifique el nervio infraorbitario, el colgajo es elevado y se pueden hacer las osteotomías en la posición adecuada.

-En pacientes con retrusión maxilar y con un severo exorbitismo puede ser necesario realizar una osteotomía Lefort III. En pacientes con apnea severa del sueño se realiza la osteotomía Lefort I para avanzar el maxilar. Cuando existen fracturas severas no es necesario si el hueso se encuentra movilizado.

-El distractor se coloca después que las osteotomías se han realizado. Es necesario hacer una prueba con el distractor para asegurar su funcionamiento <sup>(23, 24)</sup>

## DISTRACCIÓN COMBINADA DE MAXILAR Y MANDÍBULA

-En casos en los cuales deben ser distraídos simultáneamente la atención a los detalles es crucial.

-Cuando el cirujano realiza la corticotomía en la mandíbula se realiza también la osteotomía maxilar.

-Los maxilares deben ser fijados intermaxilarmente o también pueden utilizarse ligas en el período de latencia.

-Osteotomía endoscópica, esta técnica endoscópica puede disminuir la morbilidad de la distracción del tercio medio. <sup>(24)</sup>

## DETALLES POSTOPERATORIOS

-Cuidado postoperatorio inmediato, después de haber realizado el procedimiento todos los pacientes deben observados y monitoreados durante la noche.

-El tratamiento de antibióticos postoperatorio varía de 7 a 10 días.

-El dolor debe disminuir después de la primera semana.

-El período de latencia varía mucho entre los cirujanos, sin embargo, la más recomendada es entre 5 y 7 días, si la latencia es muy larga el paciente puede tener fusión prematura de los huesos. Los niños son especialmente susceptibles a la fusión prematura debido a sus altos índices metabólicos, un período corto de latencia puede predisponer a una unión fibrosa en los dos huesos distraídos, osteogénesis inadecuada y disminución de las dimensiones del callo. La distracción temprana según la teoría destruye la formación de nuevos capilares al no permitir que los capilares maduren lo suficiente para soportar las fuerzas de tensión.

-Algunos estudios han demostrado que no hay diferencias entre la distracción inmediata y la latencia de 1, 2 o 3 semanas. Las diferencias pueden estar relacionadas con el aumento de la irrigación sanguínea del esqueleto facial comparada con las de las extremidades. El esqueleto

facial está conformado por osificación intramembranosa en contra de la osificación endocondral de las extremidades.

- El período de distracción varía, de acuerdo a algunos estudios de Ilizarov en huesos largos el hueso idealmente debe sufrir una distracción constante. Los pacientes con una distracción fraccionada sufren de una menor lesión de los tejidos blandos y aumenta la preservación de la irrigación que los que se distraen una vez al día. Por tanto, la mayoría de los cirujanos aplican a distracción una o dos veces al día debido a su ventaja.

- La distracción recomendada es de 1 mm. al día. Cuando la distracción es muy agresiva puede lograr la unión fibrosa. La distracción muy lenta logra la fusión temprana de los huesos.

- El período de consolidación es el período en el cual el hueso se remodela. Esto puede durar el doble que el período de distracción, el aparato permanece en su lugar ahora como aparato de fijación, la consolidación generalmente toma aproximadamente de 8 a 12 semanas en desarrollarse.

-La fase de consolidación difiere en la cara comparada con los huesos largos debido al aspecto funcional que existe en ese estado, las diferencias de cicatrización ósea en este estado y las diferencias de cicatrización ósea a través del esqueleto facial y la compleja morfología de la distracción.

-La estabilidad de los segmentos óseos se logra con la formación del cartílago provocando la formación demorada de hueso o la posible unión fibrosa. Por el contrario la estabilidad de los segmentos óseos se alcanza después de 12 semanas de estabilización. (23, 24)

## **COMPLICACIONES:**

Cuando hay experiencia el riesgo de complicaciones es bajo. Las complicaciones incluyen:

- Insuficiencia velofaríngea.

- Fallos en los aparatos.

- Fusión prematura de los segmentos durante la distracción.
- No cicatrización y extrusión del aparato.
- Infección de la herida, impidiendo la osteogénesis.
- Posible interferencia con los folículos dentarios.
- Fractura de los segmentos transportados.
- Fractura de los segmentos de anclaje.
- Vector inadecuado de transporte. <sup>(24)</sup>

### EJEMPLO: DISTRACTOR MAXILAR INTRAORAL

UN SISTEMA MODULAR PARA EL AVANCE GRADUAL DEL MAXILAR UTILIZANDO  
OSTEOTOMÍA LEFORT I <sup>(40)</sup>

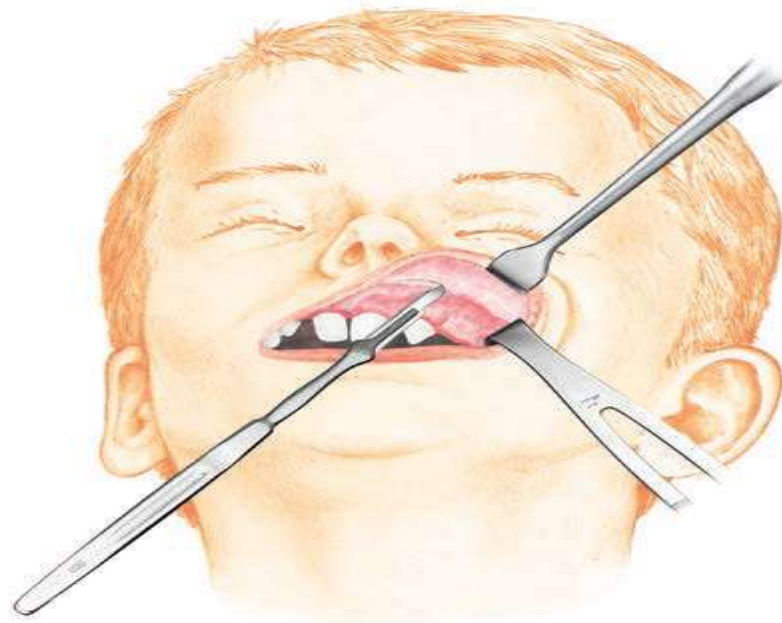


Figura 30: Paso 1: **INCISIÓN INTRAORAL.**- Practique una incisión en la mucosa vestibular maxilar. Eleve el periostio para exponer el maxilar superior y el cigoma. Repita el procedimiento en el lado opuesto. <sup>(40)</sup>

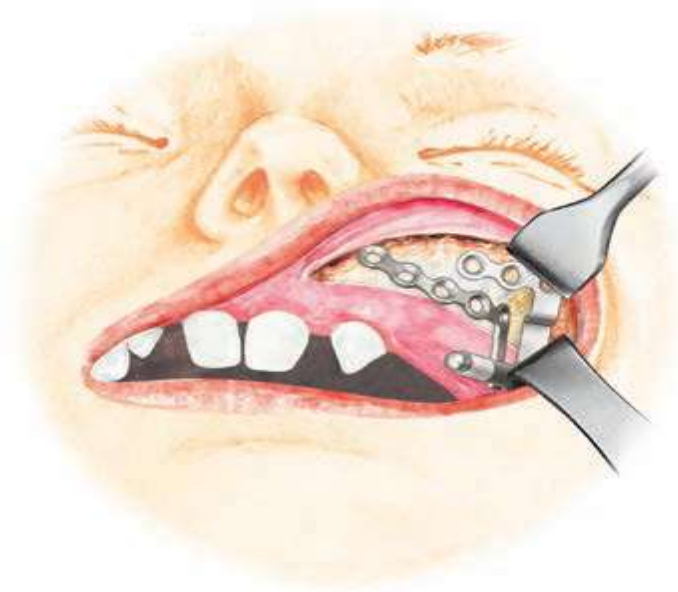

Figura 31: Paso 2: **AJUSTE DEL DISTRACTOR.**- El conjunto debe colocarse con el cuerpo distractor colocado encima del nivel de la oclusión. <sup>(40)</sup>



Figura 32: Paso 3: **MOLDEE LAS PLACAS POSTERIORES,**- Moldee las placas de base para adaptarlas a la anatomía del paciente con ayuda de los alicates combinados para doblar. <sup>(40)</sup>

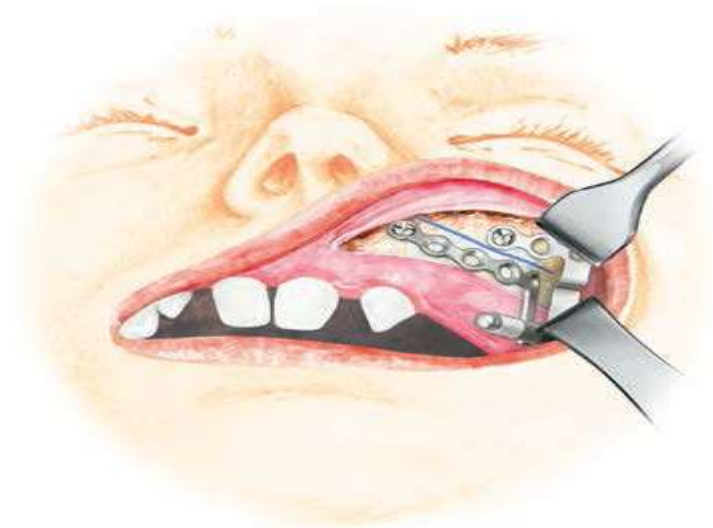


Figura 33: Paso 4: **MARCACIÓN DE LA LOCALIZACIÓN DEL DISTRACTOR.**- Coloque el conjunto en la ubicación determinada previamente. Con la broca de 1.5 mm, taladre un agujero a través de la placa de base posterior e inserte el tornillo deseado de 2.0 mm en el cigoma. Luego, taladre un agujero a través de la placa de base anterior e inserte el tornillo deseado de 2.0 mm en el maxilar. <sup>(40)</sup>

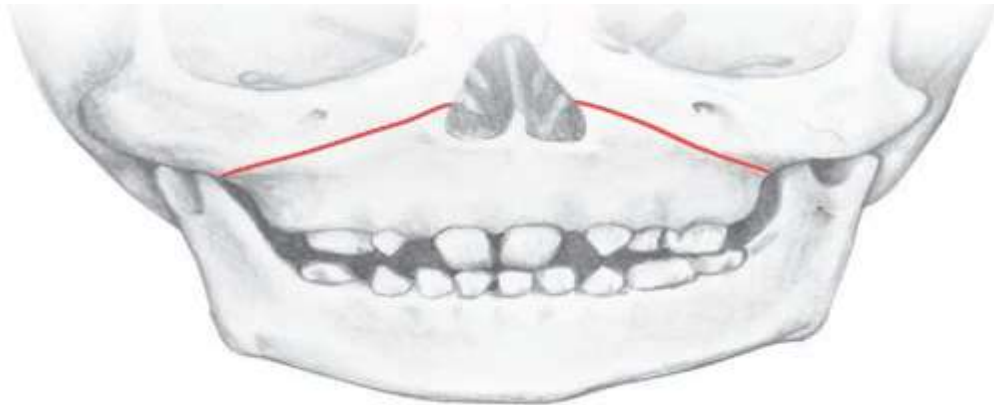


Figura 34: Paso 5: **REALICE LA OSTEOTOMIA LEFORT I.**- Marque la osteotomía planificada para despejar los distractores. Desatornille y retire los dispositivos de distracción. Realice la osteotomía LeFort I Asegúrese de que el maxilar esté completamente móvil y la única fuerza de sujeción es la del tejido blando. <sup>(40)</sup>

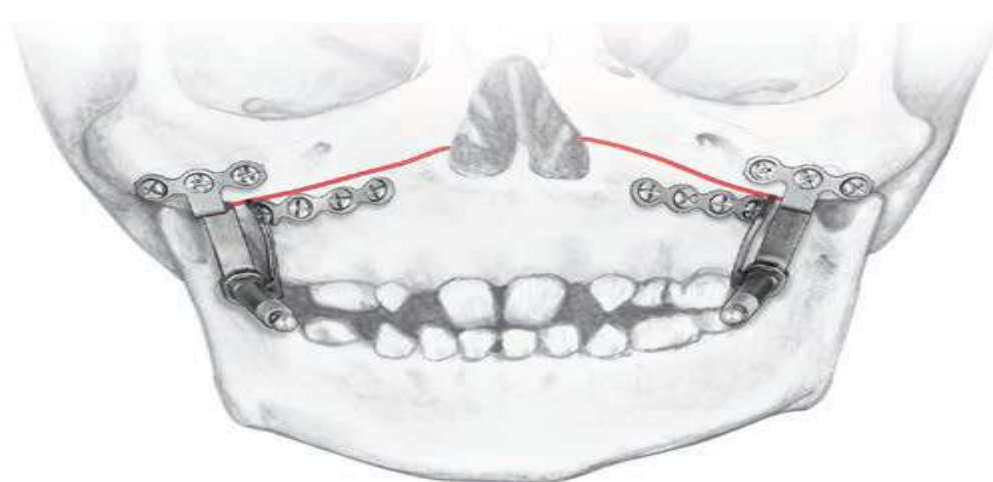


Figura 35: Paso 6: **RECONECTE LOS DISTRACTORES.**- Una vez que se completa la osteotomía, reconecte los distractores en ambos lados alineando las placas de base con los agujeros taladrados previamente. Vuelva a insertar los tornillos en las placas de base posterior y anterior. Perfore y coloque los tornillos restantes en la ubicación deseada. Apriete totalmente todos los tornillos. <sup>(40)</sup>

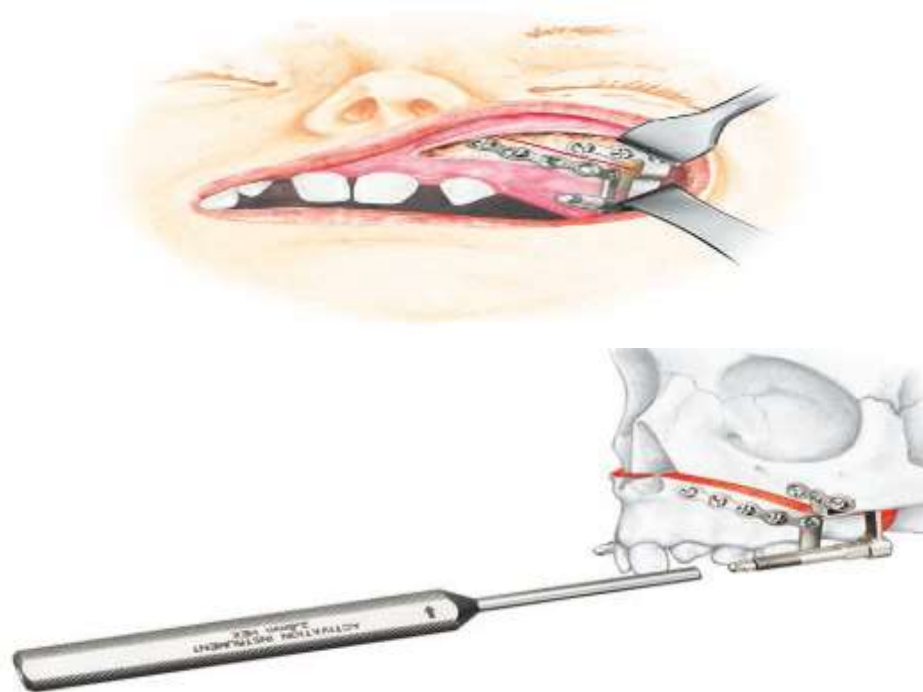


Figura 36: Paso 7: **ACTIVACIÓN DEL DISTRACTOR.**- Una vez terminado el periodo de latencia de 5 a 7 días, se procede a realizar la activación del distractor 0.5mm dos veces al día (1 mm). <sup>(40)</sup>



### 4.5.3 DISTRACCIÓN OSTEOGÉNICA ALVEOLAR:

#### INDICACIONES

La distracción osteogénica alveolar está indicada en los siguientes casos:

- Atrofia severa de rebordes edéntulos parciales o totales.
- Deficiencias en segmentos del reborde alveolar que comprometen la colocación de implantes estéticamente o funcionalmente (desfavorable índice corona –implante), siendo esta la más común indicación.
- Reborde alveolar angosto, donde la DOA horizontal puede ser aplicada.
- Movimiento vertical gradual de un diente anquilosado, cuando el desplazamiento ortodóntico es imposible o no ha sido satisfactorio. O también en caso de un implante mal posicionado con hueso circundante a una más apropiada posición (esta situación ocurre con más frecuencia en la reconstrucción de traumas o patologías cuando los implantes son colocados en posiciones que no son ideales).
- Deficiencias verticales en los tejidos blandos, creando una estética pobre son también una excelente indicación para la distracción ya que dentro de las ventajas de la distracción no es solo la ganancia de tejidos duros sino también una predecible ganancia de altura tanto de la mucosa y de la gingiva.
- Esta técnica puede ser usada también en infraoclusión o en particulares mordidas abiertas. (23,

26, 27, 41, 42, 43)

#### VENTAJAS

1. Una de las más significativas ventajas de la distracción osteogénica es la distracción gradual y el alargamiento de los tejidos (músculo, piel, tejido subcutáneo) y la matriz funcional.
2. Eliminación de la morbilidad de la zona donante.
3. Formación del hueso vital

4. El sobrecontorneado adicional de los tejidos blandos es evitado ya que el crecimiento blando sigue al hueso.
5. La osteotomía inicial es menos invasiva comparada con otros procedimientos para lograr aumentos del reborde.
6. Evita limitaciones de las complicaciones asociadas posiblemente con la movilización y reposicionamiento óseo convencional.
7. Existe un mayor potencial para movimientos substancialmente más grandes y mayor estabilidad postoperatoria.
8. La intervención quirúrgica es posible en pacientes muy jóvenes. <sup>(26, 27)</sup>

## **DESVENTAJAS**

1. Tiempo de distracción prolongado, con una duración total de 10 -12 semanas.
2. Coste del distractor, que es alto en los Yuxtaoseos.
3. Requiere un segundo procedimiento para quitar las aplicaciones
4. Dolor o molestias son causados durante la activación de la distracción
5. La experiencia con la técnica es limitada
6. La colocación de los implantes se debe de hacer en una segunda fase quirúrgica, que es la fase de retirada del distractor.
7. Dificultad de mantener el control del vector de distracción,
8. La necesidad de una alta cooperación del paciente (necesidad de un mayor número de retornos a la consulta, etc.) <sup>(26, 27)</sup>

## **ESTUDIO IMAGENOLÓGICO**

Antes de la reconstrucción alveolar es obligatoria una completa evaluación del paciente, incluyendo la historia clínica médica y dental, cirugías previas en el reborde alveolar, origen de

la deficiencia, evaluación clínica del defecto, la conformidad del paciente con el tratamiento, el paciente que va a ser tratado requiere de estudios fotográficos para comprobar su progreso, estudios radiográficos, el trazado diagnóstico se hace en la radiografía cefalométrica PA, así como también el trazado de la osteotomía que corresponde de acuerdo al trazado diagnóstico de la vista panorámica, los casos complicados requieren TAC tridimensional y modelos de estereolitografía para ayudar a una mejor planificación de las osteotomías y del vector de distracción. Los modelos dentales montados en articulador semiajustable también son útiles menudo para determinar el vector de distracción y optimizar la relación dental. (27)

### **PROCEDIMIENTO QUIRÚRGICO:**

La técnica quirúrgica y secuencia de procedimientos difiere levemente dependiendo del tipo de distractor a utilizar. Por ejemplo si el distractor es extraóseo o intraóseo la manera de la instalación del dispositivo será diferente. Por el contrario las incisiones, líneas de osteotomías, sutura y ritmo de distracción serán exactamente las mismas. Es imperativo que todos los pasos a realizar deban ser prolijamente ejecutados para obtener la predictibilidad deseada. La habilidad y destreza del operador es también muy importante siendo necesario un entrenamiento previo en técnicas quirúrgicas similares. (27)

El procedimiento puede ser realizado bajo anestesia local o general con sedación intravenosa o intubación nasotraqueal dependiendo de la magnitud del defecto, del paciente y de las preferencias del cirujano. Se inicia con una incisión en paracrestal hacia vestibular de preferencia sin incisiones verticales, salvo que sea necesario. El despegamiento mucoperióstico debe ser muy cuidadoso tratando en lo posible de no decolar la cresta y mucho menos el periostio lingual o palatino puesto que éste será quien mantenga nutrido y con aporte sanguíneo al bloque que se transportará. Tratándose de distractores extraóseos que han sido los más estudiados y reportados en la literatura, se realiza el modelado del dispositivo distractor

a la anatomía del reborde alveolar residual, comprobando la forma y el tamaño del mismo. Se procede a fijarlo con microtornillos determinando así su posición final. Después de comprobar la correcta ubicación se desmonta el dispositivo de la zona operatoria para proseguir con la osteotomía. Como ya se marcaron los puntos de ingreso de los microtornillos de fijación es más fácil delimitar las incisiones óseas por medio de sierras oscilantes o reciprocantes así como con fresas de fisura delgadas para no eliminar demasiado tejido óseo. Dichas incisiones se realizan obteniendo un segmento óseo de forma trapezoidal de forma divergente hacia la cresta alveolar para impedir que se retenga al momento del desplazamiento. El dislocamiento del fragmento debe hacerse cuidadosamente para no lacerar el periostio lingual o palatino que nos será muy útil en las siguientes fases.

Se puede finalizar la osteotomía con cinceles para terminar de desprender el fragmento de movilizar. Una vez liberado el hueso a transportar se posiciona el distractor nuevamente con los microtornillos y se activa para verificar el correcto desplazamiento del fragmento y el funcionamiento del dispositivo comprobando también el vector de distracción. En caso de no ver un buen funcionamiento o desplazamiento se procederá a corregir los errores detectados, caso contrario no habrá desplazamiento del fragmento ni ganancia ósea.

Tratándose de distractores intraóseos luego del decolado del colgajo se realiza la preparación para la inserción del dispositivo con el fin de hacerla de manera correcta puesto que se realiza sobre tejido óseo inmóvil, sería más difícil realizar la preparación con el fragmento móvil.

Seguidamente las líneas de osteotomía de la misma manera que la descrita anteriormente con sierras, fresas y cinceles, se instala el distractor y se comprueba el buen funcionamiento. Finalmente se desactiva el distractor y se realiza la sutura de la herida de manera convencional.

No se debe activar el distractor los primeros 7 días que dura la fase de latencia. La profilaxis antibiótica realizada se continúa los 6 días siguientes a la intervención asociado a terapia

analgésica y antiinflamatoria al menos por 4 días. En caso de sedación intravenosa la medicación se dará por esa misma vía y se continuara por 6 días por vía oral. Las instrucciones posoperatorias incluyen dieta blanda y fría por 2 semanas, adecuada higiene oral y el uso de clorhexidina al 0.12% o 0.2% también por dos semanas.

Luego de la primera semana se retiran los puntos evidenciando un cierre primario de los tejidos blandos. En ese momento se inicia la activación del distractor a un ritmo de 0.5 mm cada 12 horas hasta alcanzar la altura ósea deseada. Cabe señalar que en la mayoría de los casos se aprecia una cresta en forma de “reloj de arena” por efecto de la activación. Lo que podemos hacer para disminuir este efecto es, activar 2 días y desactivar el tercer día y así sucesivamente hasta alcanzar la ganancia esperada a esto lo llamamos coloquialmente “la técnica del cangrejo”. Con esto se alarga el tiempo de la fase de activación en un 60% pero se disminuye el riesgo de la estrechez de la cresta regenerada. Una vez finalizada la fase de distracción, el dispositivo se mantiene en posición por 2 a 3 meses que en promedio son 12 semanas para obtener la maduración del neocallo óseo creado entre el hueso basal y el fragmento transportado. Se recomienda de manera importante el no uso de prótesis removibles hasta que el distractor sea retirado puesto que interferirán en la posición final del fragmento y en la reabsorción periférica del fragmento movilizado. Los controles radiográficos se deben realizar tras colocar el distractor, luego de terminada la fase de activación y en el momento de retirar el distractor, para evaluar la maduración del callo en la cámara de distracción. Como sabemos la radiación influye en las cualidades celulares se recomienda sistemas de radiovisiografía para minimizar la exposición a radiación o reducir el número de tomas radiográficas. <sup>(26, 27)</sup>

## COLOCACIÓN DE IMPLANTES POST-DISTRACCIÓN:

Después del periodo de consolidación se retira el distractor y se procede a colocar los implantes necesarios protésicamente guiados. Se recomienda la colocación de implantes de longitud suficiente para alcanzar anclaje en el hueso basal maduro y mineralizado, es decir, atravesamos todo el hueso neoformado inmaduro, esto nos permite estabilizar los implantes, Los implantes se colocarán con el protocolo convencional evitando cargarlos inmediatamente a pesar del torque alcanzado, Si nos encontramos con una cresta de espesor insuficiente, defecto en reloj de arena, será necesario una regeneración ósea horizontal con cualquiera de las técnicas conocidas con colocación simultánea de los implantes o diferida luego del aumento horizontal respectivo. Si inicialmente el paciente presentaba una cresta alveolar demasiado delgada será mejor en estos casos realizar primero el aumento óseo horizontal para luego proceder a la distracción ósea de una cresta más adecuada que presente mayor tejido óseo osteoprogenitor disminuyendo el riesgo de desestabilización del distractor o defectos en reloj de arena mucho más severos.

Luego del periodo de oseointegración de los implantes, el cual puede variar de acuerdo al tipo de superficie que tenga el implante, se realiza la restauración implantosoportada requerida de manera convencional como si se trabajase sobre hueso nativo y se resuelve el caso. Se demostró que la colocación de implantes en hueso distraído es semejante en cuanto al porcentaje de supervivencia y de éxito cuando se compara con implantes colocados en hueso nativo. <sup>(43)</sup>

## EJEMPLO: DISTRACTOR ALVEOLAR EXTRAÓSEO

AUMENTO DE LA LONGITUD VERTICAL DEL HUESO DE LA CRESTA ALVEOLAR EN LA MANDÍBULA <sup>(44)</sup>



Figura 37: Paso 1: **SELECCIÓN DEL DISTRACTOR.**- Seleccione la longitud del distractor (8, 12 o 16 mm) según la altura planificada del hueso recién generado. <sup>(44)</sup>

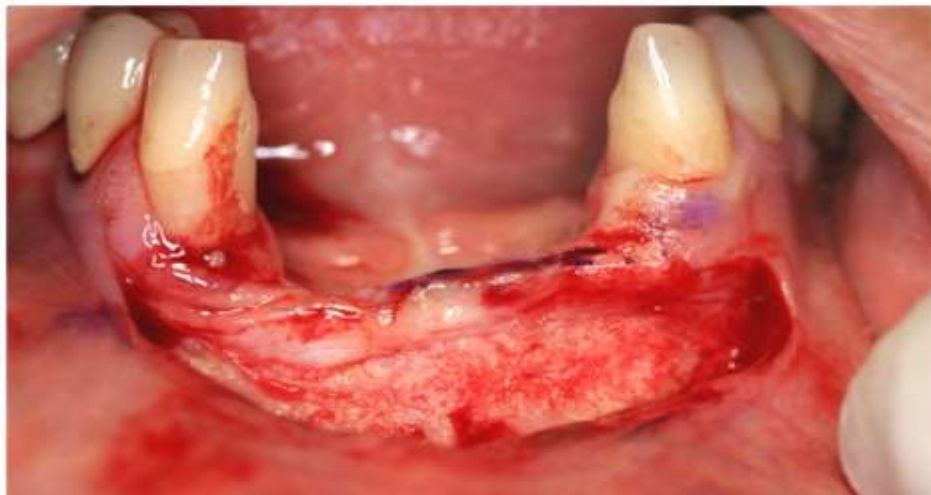


Figura 38: Paso 2: **PRACTICAR UNA INCISIÓN.**- Practique una incisión vestibular. Refleje el periostio para exponer el sitio quirúrgico. Tenga cuidado de evitar el nervio mentoniano si la exposición afecta a la región premolar. <sup>(44)</sup>

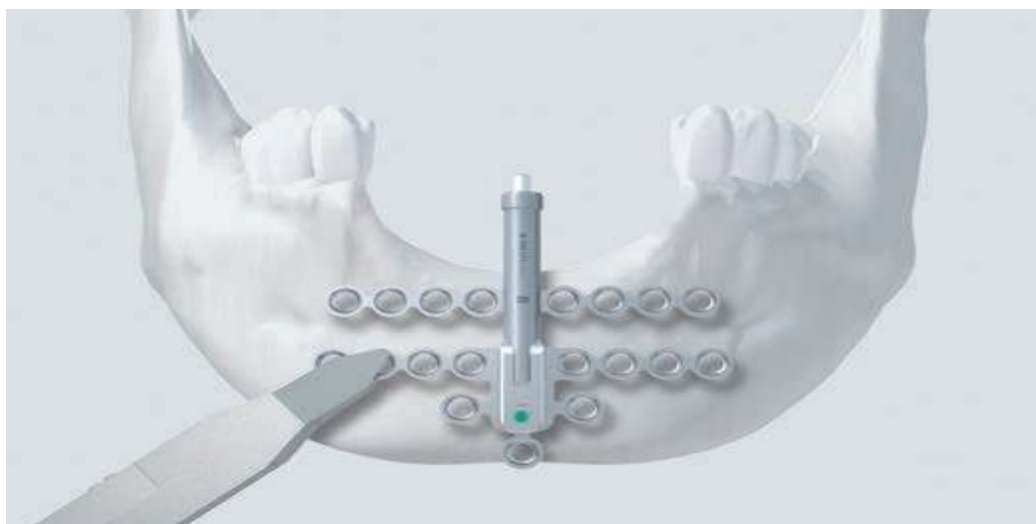

Figura 39: Paso 3: **AJUSTE DEL DISTRACTOR.**- Ajuste el distractor al hueso para que la placa base se encaje en el segmento óseo residual y la placa de transporte se encaje en el segmento de transporte deseado. (44)




Figura 40: Paso 4: **ADAPTACIÓN DE LA PLACA BASE.**- Utilizar los alicates combinados para cortar los agujeros para tornillos no deseados. Se deben introducir al menos dos tornillos en la placa de soporte, uno a cada lado, para obtener una estabilidad adecuada durante la distracción de segmentos óseos estrechos. Unos segmentos de distracción más anchos pueden necesitar más tornillos en la placa base. (44)



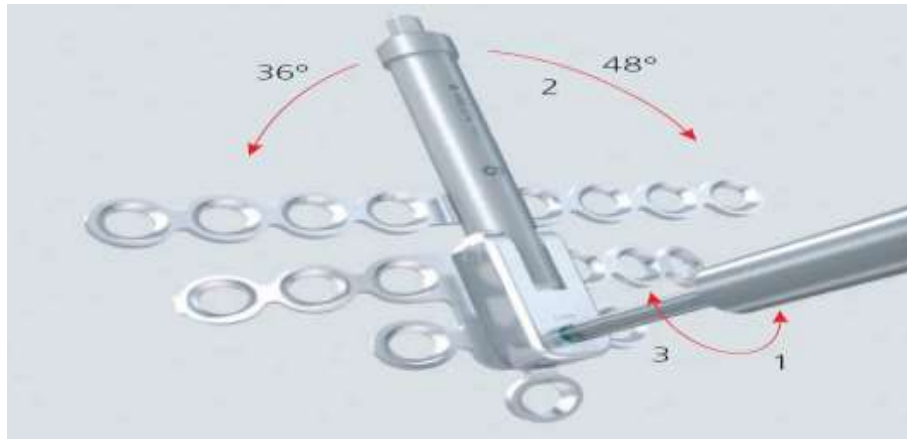

Figura 41: Paso 5: **DETERMINACIÓN DEL VECTOR DE DISTRACCIÓN.**- Acople el instrumento de ajuste angular al mango. Enrosque el tornillo de fijación verde en el cuerpo del distractor, en el sentido contrario al de las agujas del reloj, para liberar el mecanismo de acodadura. Ajuste el ángulo del tambor para conseguir el vector de distracción adecuado. <sup>(44)</sup>

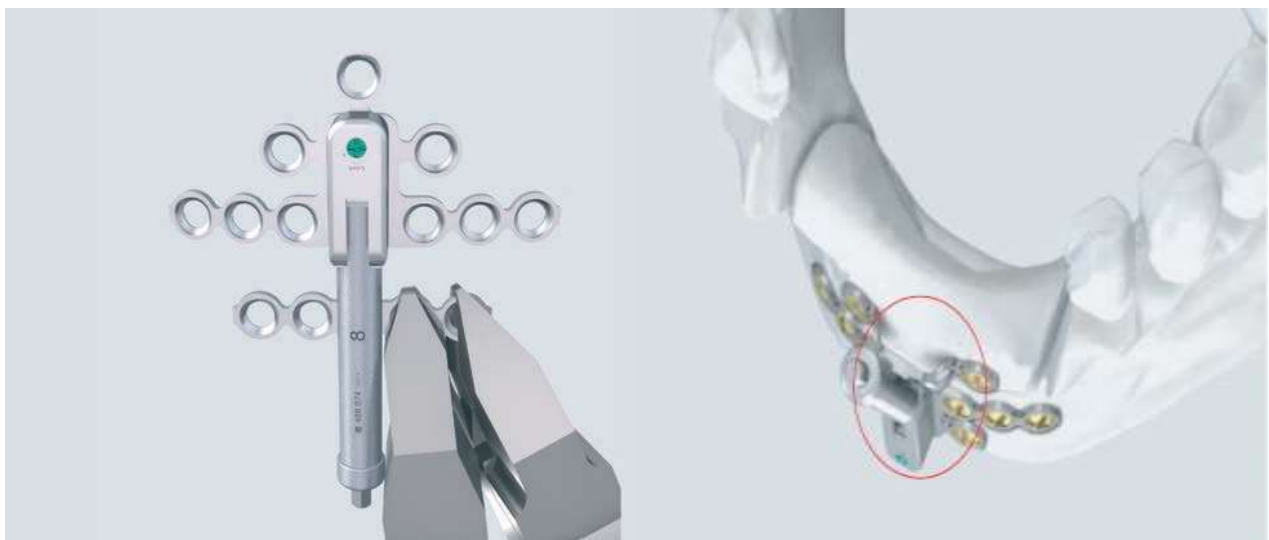


Figura 42: Paso 6: **ADAPTACIÓN DE LA PLACA DE TRANSPORTE.**- Utilice los alicates combinados para cortar los agujeros para tornillos no deseados. Se deben introducir al menos dos tornillos en la placa de transporte, uno a cada lado, para obtener una estabilidad adecuada durante la distracción de segmentos óseos estrechos. Unos segmentos de distracción más anchos pueden necesitar más tornillos en la placa de transporte. <sup>(44)</sup>

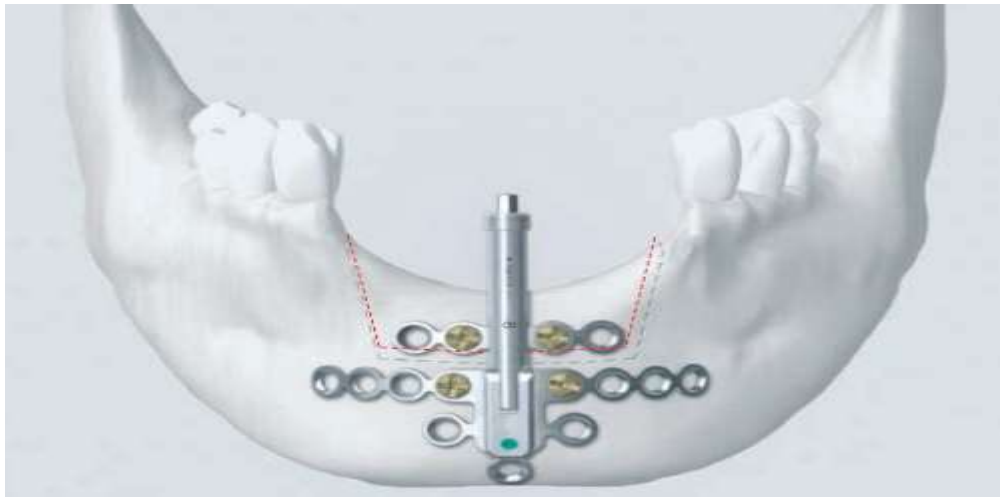

Figura 43: Paso 7: **MARCAR LA UBICACIÓN DEL DISTRACTOR.**- Marque la ubicación del distractor antes de la osteotomía, perforando e introduciendo por lo menos un tornillo en cada lado de la placa base y de la placa de transporte. No apriete completamente estos tornillos, ya que se extraerán antes de efectuar la osteotomía. <sup>(44)</sup>

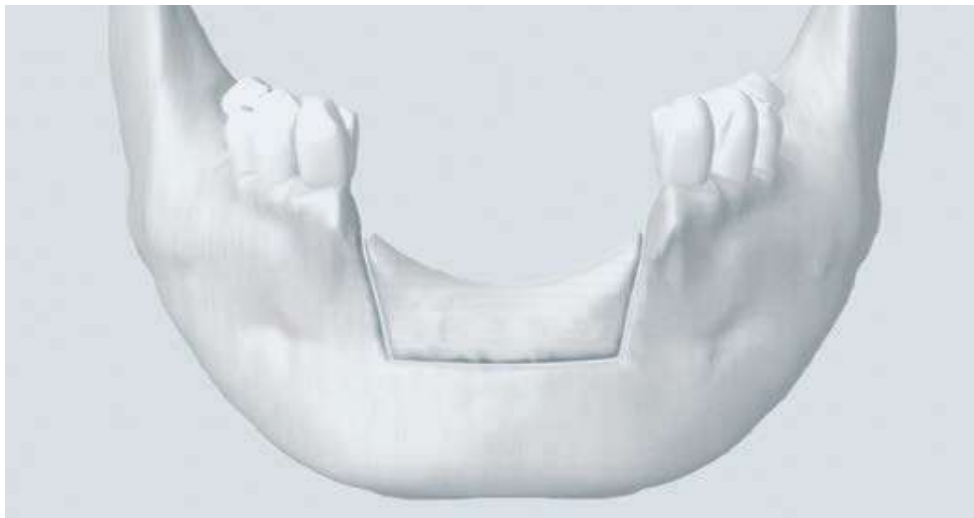

Figura 44: Paso 8: **REALIZACIÓN DE LA OSTEOTOMÍA.**- Marque el lugar de la osteotomía que permita una anchura adecuada del segmento de transporte. Extraiga el distractor, desenroscando los tornillos de ambas placas de pie. Realice la osteotomía y cerciórese de que el segmento de transporte esté completamente móvil. <sup>(44)</sup>

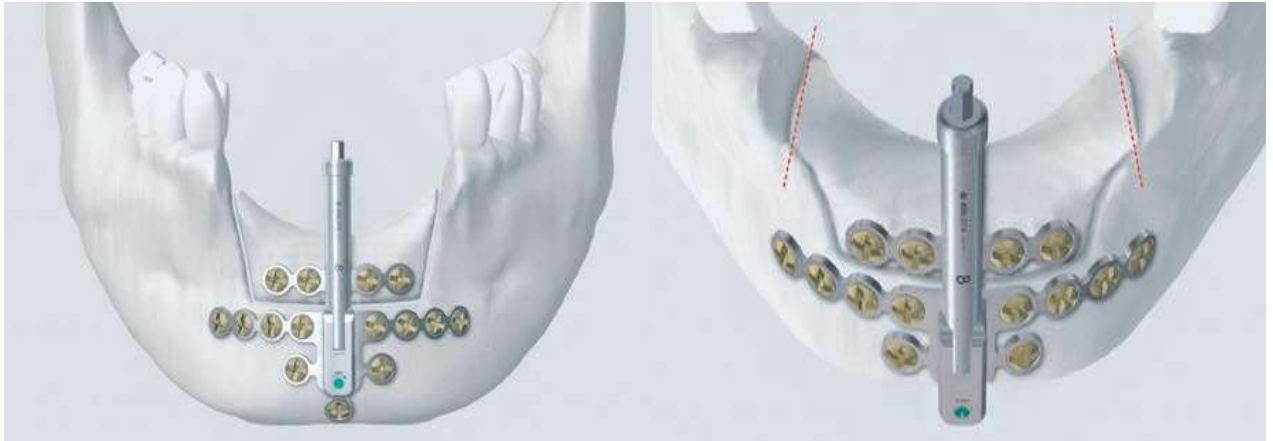


Figura 45: Paso 9: **VOLVER A ACOPLAR EL DISTRACTOR.**- Vuelva a acoplar el distractor, alineando las placas de pie con los agujeros perforados previamente. Vuelva a introducir los tornillos en las placas de soporte y de transporte, en los orificios más cercanos al cuerpo del distractor. Perfore e introduzca los tornillos restantes en los lugares deseados. Apriete completamente todos los tornillos. Si se ha desgarrado el hueso al perforar previamente el hueso, use un tornillo de emergencia. Cierre todas las incisiones <sup>(44)</sup>

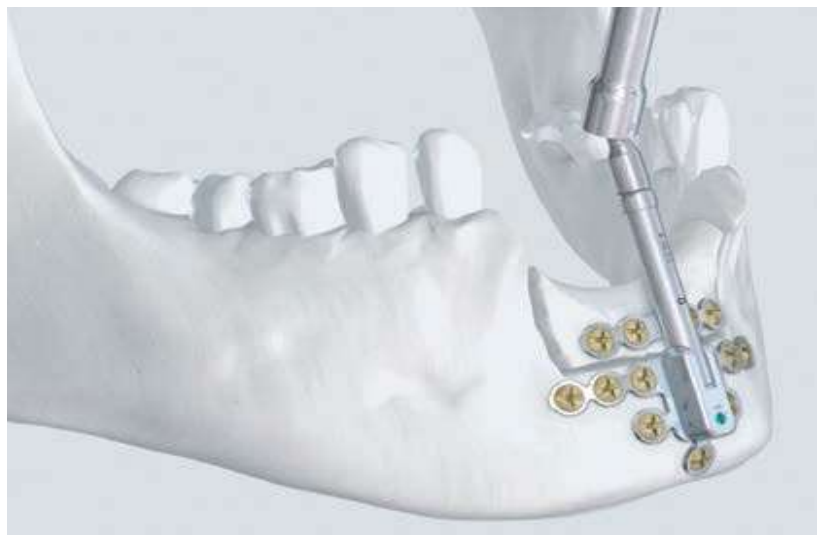

Figura 46: Paso 10: **ACTIVACIÓN DEL DISTRACTOR.**- Una vez terminado el periodo de latencia de 5 a 7 días, se procede a realizar la activación del distractor 0.5mm dos veces al día (1 mm). <sup>(44)</sup>

## 5. CONCLUSIONES:

1. La Distracción Osteogénica ha demostrado ser una herramienta fundamental en el tratamiento de las deficiencias de los maxilares y de la mandíbula, obteniéndose resultados estéticos y funcionales estables a corto plazo.
2. Para evitar complicaciones se requiere de una planificación y trabajo en equipo entre el Cirujano Bucomaxilofacial y el Ortodoncista.
3. Se lograra una correcta neoformación ósea, respetando los factores como: La estabilidad en el sistema de distracción, la preservación de la circulación de los tejidos que rodean al hueso y la velocidad de distracción.
4. Se ha demostrado que un periodo de latencia más corto puede producir una pobre respuesta osteogénica con vascularización disminuida, mientras que un periodo de latencia largo puede conducir a una osificación prematura de los segmentos óseos.
5. La distracción osteogénica puede ser realizado bajo anestesia local o general con sedación intravenosa o intubación nasotraqueal, dependiendo de la magnitud del defecto, del paciente y de las preferencias del cirujano.
6. El periodo de consolidación debe ser entre 8 a 12 semanas por lo general, para ser retirado el distractor se debe ver la cortical del hueso neoformado en la imagen radiográfica.
7. El periodo de latencia (5 a 7 días), la velocidad y ritmo de distracción (1 mm por día) y el periodo de consolidación (8 a 12 semanas), no será el mismo en pacientes niños y jóvenes, ya que su metabolismo es mayor que en una persona adulta.
8. Los distractores internos o intraorales son los más usados, pero su principal desventaja es que requieren de un segundo acto quirúrgico para ser retirados, es por ello que se vienen usando distractores internos de un material reabsorbible.

9. Con los distractores externos o extraorales se logra un mayor avance al momento de la distracción, pero su mayor desventaja es que deja cicatrices en la piel.
10. Debido a que la distracción osteogénica van a generar neoformación ósea, se evita la morbilidad del traslado de injertos, siempre y cuando la calidad de hueso sea la indicada.
11. La colaboración es tan importante como el procedimiento en sí mismo, la no cooperación del paciente puede provocar fallos en la distracción, pacientes que son incapaces de cumplir el esquema de distracción no son buenos candidatos a éste procedimiento.
12. La terapia antibiótica en los cuidados postoperatorios es de suma importancia, ya que una infección de la zona provocara una alteración en la formación ósea, teniendo que retirar el aparato distractor.
13. La traqueostomía va a ser evitada en los pacientes con Apnea obstructiva del sueño, gracias a la distracción osteogénica maxilar o mandibular.

## REFERENCIAS BIBLIOGRAFICAS

1. Samchukov M., Cherkashin A., Cope J. Distraction Osteogenesis: History and Biologic basis of new bone formation. IOSR Journal of Dental and Medical Sciences. 1999; 8: 1-16.
2. Codivilla A. On the means of lengthening, in the lower limbs, the muscles and tissues which are shortened through deformity. Journal of Bone & Joint Surgery - American. 1905; 2(2): 353-369.
3. Ilizarov G. The tension-stress effect on the genesis and growth of tissues. Part II. The influence of the rate and frequency of distraction. Clinical Orthopaedics and Related Research. 1989; 239: 263-285.
4. Ilizarov G. Clinical application of the tension-stress effect for limb lengthening. Clinical Orthopaedics and Related Research. 1990; 250: 8-26.
5. Paley D., Kovelman H., Herzenberg J. Ilizarov Technology. Advances in Operative Orthopaedics. 1993; 1: 243- 287.
6. Snyder C., Levine G., Swanson H., Browne E. Mandibular lengthening by gradual distraction. Preliminary report. Plastic Reconstructive Surgery. 1973; 51(5): 506-508.
7. McCarthy J., Schreiber J., Karp N., Thorne C., Grayson B. Lengthening the human mandible by gradual distraction. Plastic Reconstructive Surgery. 1992; 89(1):1-8.
8. Molina F., Monasterio F. Mandibular Elongation and remodeling by distraction: A farewell to Major Osteotomies. Plastic Reconstructive Surgery. 1994; 96(4):841-842.
9. Guerrero C., Bell W., Contasti G., Rodriguez A. Mandibular widening by intraoral distraction osteogénesis. British Journal of Oral and Maxillofacial Surgery. 1995; 35: 383-392.
10. Rachmiel A., Jackson I., Potparic Z., Laufer D. Midface Advancement in sheep by gradual distraction: A 1- year follow up study. Journal of Oral and Maxillofacial Surgery. 1995; 53: 525-529.
11. Staffenberg D., Wood R., McCarthy J., Grayson B., Glasberg S. Midface distraction advancement in the canine without osteotomies. Annals of Plastic Surgery. 1995; 34(5): 512-517.
12. Cohen S., Rutrick R., Burstein F. Distraction osteogénesis of the human craniofacial skeleton: Initial experience with a new distraction system. The Journal of Craniofacial Surgery. 1995; 6(5): 368-374.
13. Chin M., Toth B. Distraction Osteogenesis in maxillofacial surgery using internal devices. The Journal of Craniofacial Surgery. 1996; 54(1): 45-53.

14. Polley J., Figueroa A. Management of severe maxillary deficiency in Childhood and adolescence through distraction osteogenesis with an external, adjustable, rigid distraction device. *The Journal of Craniofacial Surgery*. 1997; 8(3): 181-185.
15. Kocchiu L., Mattos M. Distracción Osteogénica: Una revisión de la Literatura. *KIRU*. 2013; 10(2): 166-172.
16. Navarro C., y cols. *Tratado de Cirugía Oral y Maxilofacial*. 2da Edición. España: ARAN; 2008.
17. Ham A., Cormack D. *Tratado de Histología*. 8va Edición. México: Interamericana; 1989.
18. Hernández-Gil I., Alobera M., Pingarron M., Blanco L. Bases Fisiológicas de la regeneración ósea II - El proceso de remodelado. *Revista Medicina Oral, Patología Oral y Cirugía Bucal*. 2006; 11: 151-157.
19. Gutiérrez J. El proceso de Remodelación ósea. *Medigraphic Artemisa*. 2008; 4(3): 170-176.
20. Sarmiento L. Distracción Osteogénica del tercio medio facial en pacientes con Síndrome de Crouzon, revisión bibliográfica y presentación de caso clínico (Trabajo para optar el título de especialista en Cirugía Oral y Maxilofacial). Quito- Ecuador: USFQ – Facultad de Odontología – Colegio de Post-gradados; 2015.
21. Ramírez E. Modelo de Remodelación ósea interna discreto de BMUs (Trabajo para optar el grado de Ingeniería de Tecnologías Industriales). Sevilla-España: Universidad de Sevilla; 2016.
22. Lozano Y. Una visión actual del proceso de cicatrización ósea. *Revista de Medicina y Ciencias de la Salud*. 2007; 2: 1-7.
23. Bell W., Guerrero C. *Distracción Osteogénica del Esqueleto facial*. 1ra Edición. Edición Española. AMOLCA; 2008.
24. Shan A., Danahey D. Distracción Osteogénica del Maxilar. *Infomed - Centro Nacional de Información de Ciencias Médicas*. 2009; 1: 1-19.
25. Baur D., Herman J., Rodríguez J. Distracción Osteogénica de la Mandibular. *Infomed - Centro Nacional de Información de Ciencias Médicas*. 2009; 1: 1-12.
26. Vera J. Distracción Osteogénica Alveolar (Investigación Bibliográfica del proceso de suficiencia profesional para obtener el título de Cirujano Dentista). Lima-Perú: UPCH- Facultad de Estomatología Roberto Beltrán; 2010.
27. Olivera J. Distracción Osteogénica Alveolar (Reporte Clínico para optar el Título de especialista en Periodoncia). Lima Perú: UNMSM - Facultad de Odontología - Escuela de Post grado; 2014.
28. Leiva N., Vergara C., Corsini R. Distraction Osteogénica Craneofacial (D.O.C) Antecedentes. *Revista Dental de Chile*. 2010; 101(3): 10-16.

29. Miloro M. y cols. Peterson's Principles of Oral and Maxillofacial Surgery. 2da Edición. Canada: BC Decker Inc.; 2004.
30. Erazo C., Ríos M., Troncoso E., Quezada G. Distracción ósea del tercio medio facial en malformaciones cráneo-maxilofaciales. Revista Médica Clínica Condes. 2016; 27(1): 5-13.
31. Imola M., Meyers A. Craniofacial Distraction Osteogenesis. Medscape Otolaryngology and Facial Plastic Surgery. 2015; 1-7.
32. Hegab A., Shuman M. Distraction Osteogenesis of the Maxillofacial Skeleton: Biomechanics and Clinical Implications. Open Access Scientific Reports. 2012; 1: 1-10.
33. Chua H., Cheung L. Distraction osteogenesis for the Craniomaxillofacial region. Part 1: a Compendium of devices for the maxilla and Midface. Asian Journal of Oral and Maxillofacial Surgery. 2006; 18: 248-258.
34. Lo J., Cheung L. Distraction Osteogenesis for the Craniomaxillofacial Region. Part 2: a Compendium of devices for the mandible. Asian Journal of Oral and Maxillofacial Surgery. 2007; 19: 6-18.
35. Montañez F. Distracción ósea mandibular con aparatos reabsorbibles (Reporte de tres casos). Revista ADM. 2016; 73(6): 315-319.
36. Earley M., Butts S. Update on mandibular Distraction osteogenesis. Current Opinion in Otolaryngology and Head and Neck Surgery. 2014; 22(4): 277-283.
37. Rodríguez R., Amarista F., Salazar M., Castellanos S., Eslava C. Distracción osteogénica en el Servicio de Cirugía Oral y Maxilofacial del Hospital Militar Central de Bogotá. Acta de Otorrinolaringología y Cirugía de Cabeza y Cuello. 2016; 44(2): 118-123.
38. Rubio P., Ardanza B., Ortega R., Murillo N., Ramírez L. Tratamiento definitivo de la Apnea Obstructiva del sueño mediante avance quirúrgico de la mandíbula y el maxilar superior. Maxillaris. 2015; 2: 131-139.
39. DePuySynthes. Distractor Maxilar-Un sistema modular para el avance gradual del maxilar utilizando osteotomía LeFort I. SYNTHES Instrumentos e implantes aprobados por la AO Foundation. 2016; 1-48.
40. SYNTHES. Sistema de distracción Craneomaxilo-facial (CMF). Una familia modular de dispositivos de distracción interna para alargar el cuerpo y la rama ascendente del maxilar inferior. SYNTHES Instrumentos e implantes aprobados por la AO Foundation. 2008: 1-48.
41. Gonzales F., Ramírez J. Distracción Alveolar: Revisión bibliográfica y presentación de caso clínico. Asociación Mexicana de Cirugía Bucal y Maxilofacial, Colegio Mexicano de Cirugía Bucal y Maxilofacial. 2010; 6(2): 41-46.



42. Hariri F., Chua H., Cheung L. Distraction osteogenesis for the cranio-maxillofacial region (III): A compendium of devices for the dentoalveolus. *Journal of Oral and Maxillofacial Surgery*. 2013; 25: 101-114.
43. Racbmiel A., Sbiló D., Aizenbud D., Emodi O. Vertical alveolar Distraction osteogenesis of the atrophic posterior mandible before dental implant insertion. *Journal of Oral and Maxillofacial Surgery*. 2017; 75; 1164-1175.
44. DePuySynthes. Distractor Alveolar. Aumento de la longitud vertical del hueso de la cresta alveolar en la mandibular y el maxilar superior. . SYNTHES Instrumentos e implantes aprobados por la AO Foundation. 2016; 1-20.