

UNIVERSIDAD INCA GARCILASO DE LA VEGA

FACULTAD DE ESTOMATOLOGÍA

OFICINA DE GRADOS Y TÍTULOS



PROGRAMA DE TITULACIÓN PROFESIONAL

ÁREA DE ESTUDIO: Cirugía Bucomaxilofacial

**TÍTULO: Cirugía Bucal Complementaria a La Ortodoncia: Tracción Quirúrgica
Ortodóntica, Corticotomía, Disyunción Palatina, Técnicas Quirúrgicas**

AUTORA: Guzmán Córdova Kiara Melissa

ASESOR: Mg. C. D. Elmo Palacios Alva

LIMA – PERÚ

2017

DEDICATORIA

Quiero dedicarle este trabajo a:

Dios por regalarme la vida y fortaleza en cada momento,

Mis amados padres por apoyarme en todo momento,

Mi adorada hermana por motivarme a ser su mejor ejemplo y

A mi compañero incondicional por siempre estar a mi lado.

ÍNDICE

DEDICATORIA.....	II
ÍNDICE ...	III
ÍNDICE DE FIGURAS	VI
RESUMEN.....	VIII
1. INTRODUCCIÓN.....	1
2. TRACCIÓN QUIRÚRGICA ORTODÓNTICA	2
2.1. Impactación dentaria	2
2.1.1. Prevalencia	2
2.1.2. Etiopatogenia de la erupción dentaria	3
2.1.3. Diagnóstico	4
2.1.4. Tratamiento de las impactaciones dentarias	5
2.1.4.1. Procedimientos quirúrgico-ortodónticos.....	5
A) Fenestración Clásica (escisión gingival convencional)	6
B) Colgajo Vestibular de reposición completa	8
C) Colgajo Palatino de reposición completa.....	10
D) Colgajo Vestibular de reposición apical	11
E) Colgajo Vestibular de reposición y traslación apical	12
F) Alveolectomía Conductora.....	14
2.6. Tracción ortodóntica.....	16
3. CORTICOTOMÍA	18
3.1. Definición	18
3.2. Objetivo.....	18
3.3. Diferencia entre la Corticotomía y Osteotomía	19
3.4. Indicaciones para realizar corticotomías	19

3.5.	Ventajas potenciales de tratamiento combinado con corticotomías frente a la ortodoncia tradicional.....	20
3.6.	Limitaciones y Contraindicaciones	22
3.7.	Complicaciones.....	23
3.8.	Técnicas Quirúrgicas	24
3.8.1.	Técnica de Bloques Óseos	25
3.8.2.	Ortodoncia rápida.....	26
3.8.3.	Técnica Alveolar selectiva.....	28
3.8.4.	Ortodoncia osteogénica acelerada-AOO.....	29
3.8.5.	Técnica de corticotomía modificada	33
3.8.6.	Técnica por dislocación dental monocortical y distracción del ligamento periodontal de Vercelloti y Podesta.....	34
3.8.7.	Técnica de Piezocisión.....	36
3.8.8.	Técnica para intrusión de molares con férula maxilar	37
3.8.9.	Procedimiento mínimamente invasivo por túnel asistido con endoscopia ..	39
4.	DISYUNCIÓN PALATINA.....	40
4.1.	Contexto	40
4.2.	Paladar	40
4.2.1.	Embriología.....	40
4.2.2.	Región Palatina.....	42
4.2.3.	Paladar Óseo	43
4.2.4.	Paladar Blando.....	44
4.3.	Aponeurosis del Paladar	45
4.3.1.	Función	45
4.4.	Músculos del paladar	45
4.5.	Inervación	47
4.6.	Irrigación.....	47

4.7. Alteración transversal del paladar	48
4.8. Disyunción o expansión rápida del paladar asistida quirúrgicamente	50
4.8.1 Diagnóstico	50
4.8.2. Indicaciones	51
4.8.3. Complicaciones.....	52
4.8.4. Técnicas quirúrgicas	52
4.8.4.1. SARPE.....	53
A) Definición.....	53
B) Protocolo de tratamiento	53
C) Efectos SARPE	55
4.8.4.2. Lefort I.....	56
A) Definición.....	56
B) Indicaciones	57
5. CONCLUSIONES.....	58
6. REFERENCIAS BIBLIOGRÁFICAS	59

ÍNDICE DE FIGURAS

Figura 1: Fenestración clásica o escisión gingival convencional por vía palatina	6
Figura 2: Tracción ortodóntica y submucosa (colgajo vestibular de reposición completa) ..	8
Figura 3: Tracción ortodóntica submucosa (colgajo palatino de reposición completa)	10
Figura 4: Tracción ortodóntica abierta (colgajo vestibular de reposición apical)	11
Figura 5: Colgajo vestibular de reposición y traslación apical y con tracción ortodóntica..	13
Figura 6: Alveolectomía conductora (tunelización) y tracción ortodóntica cerrada submucosa (colgajo vestibular de reposición completa)	15
Figura 7: Diagrama de la técnica de Köle para la vestibularización de incisivos superiores e inferiores, donde se ve la osteotomía supra apical que usaba	26
Figura 8: Diagrama de la técnica de Köle para la Distalización de piezas dentarias individuales	26
Figura 9: Diseño de la corticotomía perisegmental anterior por Chung	27
Figura 10: Diseño de osteotomía por chung con dispositivos de anclaje intraóseo	27
Figura 11: Corticotomía alveolar selectiva I	28
Figura 12: Corticotomía alveolar selectiva II	28
Figura 13: Técnica por corticotomía (PAOO), elevación del colgajo mucoperióstico por vestibular y lingual	30
Figura 14: Unión de corticotomías verticales interradiculares con corticotomías semicirculares en tercio apical	30
Figura 15: Perforaciones sobre la raíz del diente	31
Figura 16: Colocación de injerto óseo	31
Figura 17: Se recomienda la colocación de la aparatología una semana antes de la corticotomía	32
Figura 18: Corticotomía modificada de Germec	33
Figura 19: Se muestran los cortes en forma de “Y” para preservar la cresta alveolar	35

Figura 20: Micro incisiones verticales en los espacios interradiculares vestibulares a partir de la base de la papila.....	36
Figura 21: Corticotomías transmucosas a través de las incisiones previamente efectuadas con el bisturí piezoeléctrico	37
Figura 22: Férula maxilar modificada con resorte de níquel-titanio	37
Figura 23: Se realiza la corticotomía en el molar a intruir para su posterior colocación de resorte de níquel-titanio	38
Figura 24: Formación del paladar blando no osificado	41
Figura 25: Paladar duro y blando	42
Figura 26: Estructuras del paladar duro y blando	43
Figura 27: 1.- Apófisis palatinas (Maxilar) 2.- Lámina Horizontal del hueso palatino. 3.- Rafe palatino	43
Figura 28: 1.- Agujero Incisivo, nasopalatino. 2.- Agujero Palatino Mayor. 3.- Agujero Palatino Menor	44
Figura 29: Paladar blando	44
Figura 30: Paladar blando posterior.....	45
Figura 31: Elevación del paladar	46
Figura 32: Descenso del paladar	46
Figura 33: Inervación del velo del paladar	47
Figura 34: Aparato tipo Hyrax.....	49
Figura 35: Aparato tipo Hass	49
Figura 36: Osteotomía palatina por vía interincisal	56
Figura 37: Osteotomía paralela al plano oclusal	57

RESUMEN

Frecuentemente, cuando atendamos a un paciente en la especialidad de ortodoncia, se requiere un manejo multidisciplinario con el área de cirugía bucomaxilofacial para llegar a una completa aceptación de parte del paciente. Por ello la primera técnica en desarrollar es la tracción quirúrgica ortodóntica, la cual se realiza en casos de impactación dentaria, que es aquel estado en el que un diente parcial o totalmente desarrollado queda alojado en el interior de los maxilares, después que haya pasado la época normal de su erupción. Se realiza con mayor frecuencia la tracción en los caninos, en pacientes mujeres, cuya etiopatogenia es multifactorial tanto por un retraso fisiológico o patológico. Este se puede evidenciar haciendo un diagnóstico tanto radiológico como clínico.

Entonces podemos determinar que el tratamiento de elección para la reubicación del diente impactado en la arcada dentaria, es el procedimiento quirúrgico-ortodóntico, las técnicas quirúrgicas que podemos desarrollar según la necesidad de cada paciente son: la fenestración clásica (escisión gingival convencional), colgajo vestibular de reposición completa, colgajo palatino de reposición completa, colgajo vestibular de reposición apical, colgajo vestibular de reposición y traslación apical y la alveolectomía conductora. En cuanto a la tracción ortodóntica es importante resaltar que se puede realizar tanto en pre, intra o post operatorio; en cuanto a los medio más comunes que nos sirven para realizar la tracción es el botón o bracket, y en cuanto al protocolo de adhesión de estos es muy similar al del cementado de un bracket convencional sobre dientes erupcionados.

La siguiente técnica es la corticotomía que consiste en realizar un corte o perforación en la porción cortical del hueso y tocar la zona medular para estimular el recambio óseo dando como resultado un tratamiento ortodóntico facilitado. Esta se diferencia con la osteotomía por ser un corte limitado a la cortical, en tanto que la osteotomía es un corte completo a través de la cortical hasta el hueso medular.

Las principales indicaciones de la corticotomía, es la disminución del tiempo del tratamiento ortodóntico, enderezamiento y distalización de la molar, corregir apiñamiento dentario, etc. En cuanto a las ventajas, disminuye el coste biológico, disminución del riesgo de reabsorción radicular, la combinación de corticotomía con injerto alveolar también conocida como

ortodoncia osteogénica acelerada que además de mejorar el tratamiento ortodóntico mejora también el perfil facial. Por otro lado debemos tener en cuenta las limitaciones o contraindicaciones, como el estado sistémico del paciente, el consumo de aines, bifosfonatos, etc.

En cuanto a las técnicas quirúrgicas han ido mejorando a través del tiempo, empezando con la técnica de bloques óseos, luego la ortodoncia rápida, posteriormente la técnica alveolar selectiva en el cual se cambió el término de osteotomía por corticotomía, luego se desarrolla la ortodoncia osteogénica acelerada desarrollada por Wilcko, seguido de esta, la técnica de corticotomía modificada, después la técnica por dislocación dental monocortical y distracción del ligamento periodontal, seguido de esta, la técnica de piezocisión, luego la técnica para intrusión de molares con férula maxilar y por último el procedimiento mínimamente invasivo por túnel asistido con endoscopia que es la más actual (2012) y conservadora.

Finalmente desarrollare la disyunción palatina, que es un procedimiento rutinario en pacientes jóvenes con problemas transversales del maxilar. Sin embargo la EMR en pacientes adultos puede causar efectos indeseados por ende requeriremos una disyunción maxilar asistida quirúrgicamente, por ello es importante desarrollar el paladar que es una estructura de a glotis que se desarrolla a partir de la cuarta semana hasta la novena semana de vida intrauterina a partir de dos primordios: paladar primario y paladar secundario, estos posteriormente se fusionaran y nos darán el paladar blando y paladar duro. En cuanto a las estructuras importantes del paladar óseo son las apófisis palatinas, lámina horizontal del hueso palatino y rafe medio. Entre los músculos importantes del paladar son el palatoestafilino y peristafilino interno que se encargan de elevar el velo del paladar, el periestafilino externo que es el tensor del velo del paladar y el palatogloso que es el depresor del velo del paladar y su inervación está dada por el nervio nasopalatino, nervio palatino mayor y nervio palatino menor. La expansión tanto ortopédica como quirúrgica tiene su indicación en casos de endognasia maxilar. En pacientes menores de 15 años se puede realizar la expansión con aparatos como hyrax o has de igual forma para complementar los tratamientos quirúrgicos.

Entones el SARPE es la técnica ideal para aumentar la dimensión transversal del maxilar en pacientes maduros esqueléticamente, el cual se requiere de evaluaciones clínicas, análisis de modelos, análisis radiográficos para poder hacer el diagnóstico correcto y está indicado en pacientes con mordida cruzada posterior, hipoplasias maxilares. En cuanto al protocolo de

tratamiento es individual con cada paciente pero el más usual, es el cual con una cierra oscilante se realiza una osteotomía paralela al plano oclusal y otra osteotomía del rafe palatino medio. Cuando requerimos realizar una expansión superior a 7 mm primero se realizara una SARPE y luego un Lefort I, o cuando hay problemas esqueléticos ya sean sagitales o verticales ya que podemos mover el maxilar en bloque.

Palabras claves:

- Corticotomía
- Disyunción
- Tracción
- Alveolectomía
- Osteotomía

SUMMARY

Frequently, when we attend a patient in the orthodontic specialty, we require a multidisciplinary management with the bucomaxillofacial surgery area for the good acceptance of the patients. The first technique is the orthodontic surgical traction, which is realized in cases of dental impact that is the state in that a partial or fully developed tooth is housed inside the jaws after that passed its stage of eruption. Frequently traction is realized in the tooth canine, in woman patients, whose etiopathogeny is multifactorial by a physiological delay or pathological delay. The dental impact can be evidenced making a radiological or clinical diagnosis.

So we can determine that the treatment of choice is the orthodontic surgical procedure. The surgical techniques that we can develop according the necessity of each patient are: the classical fenestration (conventional gingival excision), complete replacement vestibular flap, replacement vestibular flap and apical translation and the conductive alveolectomy. About orthodontic traction is important to distinguish that it can realized in pre, intra or post-operative, the most popular traction addition are the button or bracket, about the protocol of adherence is very similar to cementing a conventional bracket over erupted teeth.

The next technique is the corticotomy that consists in realize a cut or perforation in the cortical portion of the bone and touch the medullary area to stimulate the spare tire resulting an easy orthodontic treatment, this is different of the osteotomy because the osteotomy is a full cut until the medullary bone. The main indications of the corticotomy are: reduce the time of the orthodontic treatment, straightening and distalization of the molar, correct dental crowding, etc.

About the advantages are: lower biological cost, reduce the risk of root resorption, the combination of corticotomy with alveolar graft called accelerated osteogenic orthodontics that improvement the orthodontic and the facial profile, on the other hand we must consider the limitations and contraindications like systemic state of the patient, the consumption of aines or bisphosphonates, etc.

About the surgical techniques, these have improved around the time. The first was the bone block technique in this there was change in the name of osteotomy by corticotomy, then the accelerated osteogenic orthodontics developed by Wilcko, after the modified corticotomy technique, then the technique of monocortical dental dislocation and distraction of the periodontal ligament,, after the piezocision technique then the minimally invasive tunnel assisted procedure with endoscopy which is the most current (20112) and conservative.

Finally, I will develop the transverse problems of maxillary. Nevertheless the EMR in adult patients assisted maxillary disjunction. Is important to describe the palate which is a structure of the glottis, this is develop around of fourth week to the ninth week of intrauterine life starting of two primordios called primary palate and secondary palate these will merge and will result in soft and hard palate. About important structures of bony palate are the palatine aphophysis, horizontal sheet of bone palatal and palate raphe. The main muscles of palate are the platoestafilino and internal periestafilino which elevates palate, external periestafilino which is the tensor of palatal and the palatogloso which is the depressor of palate and the innervation is by the nasal nerve, major palatine nerve, less palatine nerve; the orthopedic or surgical expansion have their indication in cases of maxillary endognosa. In younger patients (until15 years old) can realize the expansion with appliances like hyrax or hass which can be used for to complement surgical treatments.

So, SARPE is the ideal technique for increase the transverse dimension of maxillary in adult patients which require the clinical and radiographic analysis, model analysis, etc. for a good diagnosis. It is indicated for patients with posterior cross bite, maxillary hypoplasias, etc. About

the protocol is different for each patient but the most used is which have to use an oscillating saw for to realize an osteotomy parallel to the occlusal plane and other osteotomy of the palatine raphe. When we require making an expansion greater than 7mm, first you have to realize a SARPE and then a Lefort I or when there are sagittal and vertical skeletal problems, because with this technique you can move the maxillary in block.

Key words

- Corticotomy
- Disjunction
- Traction
- Alveolectomy
- Osteotomy

1. INTRODUCCIÓN

Tratar un paciente el cual se está manejando mediante la especialidad de ortodoncia, en muchos casos, llegar a la expectativa que requiere es complicada sobre todo si esto se quiere desarrollar en pacientes adultos en donde la etapa de crecimiento y formación ya culminó. Otro factor que influye es el tiempo, el cual es muy importante actualmente en los pacientes, por ello se requiere tener un diagnóstico certero y un plan de tratamiento asertivo y precoz para que la intervención sea mínima y lo menos traumática posible. Ya que el avance de la ciencia y la tecnología desarrollan nuevas técnicas y alternativas quirúrgicas para complementar los tratamientos ortodónticos, las cuales buscan devolver tanto el ámbito funcional como la estética que ahora en nuestra sociedad es un factor que cada día influye más, tanto en niños como en adultos.

En el presente trabajo de investigación daremos a conocer tres técnicas importantes que complementan a la Ortodoncia que son la tracción quirúrgica ortodóntica, las corticotomías y la disyunción del paladar asistida quirúrgicamente.

En caso de la tracción quirúrgica desarrollaremos las distintas técnicas de acuerdo a la necesidad de cada paciente (la posición donde se encuentra la pieza impactada), respecto a las corticotomías, como ha avanzado estas técnicas quirúrgicas durante el tiempo y así mismo desarrollar la técnica de la expansión rápida del paladar asistida quirúrgicamente.

Daremos a conocer las diferentes ventajas que nos ofrecen estas técnicas, asimismo las desventajas, complicaciones y contraindicaciones depende del caso y/o pacientes y sus estados sistémicos.

También se mencionarán los protocolos de las distintas técnicas quirúrgicas y los efectos de las mismas.

2. TRACCIÓN QUIRÚRGICA ORTODÓNTICA

Para poder definir la tracción quirúrgica ortodóntica primero desarrollaremos la impactación dentaria.

2.1. Impactación dentaria

La impactación dentaria es aquel estado en el cual un diente, parcial o totalmente desarrollado, queda alojado en el interior de los maxilares después de haber pasado la época promedio normal de su erupción.¹

Las piezas impactadas presentan muchas alteraciones; pueden comprometer la movilidad dentaria, la estética, y los resultados funcionales. Seguido del tercer molar, los caninos superiores presentan la impactación más frecuente, los cuales se pueden impactar en posición vestibular aún más en palatina, y son más comunes en mujeres que en varones. Con un manejo terapéutico tanto quirúrgico como ortodóntico, las piezas impactadas pueden erupcionar y ser guiados a una posición adecuada en el arco dental.²

2.1.1. Prevalencia

La prevalencia puede ir desde el 3,1% hasta el 17% de la población (impactación de terceros molares superiores e inferiores). La frecuencia de impactación de los incisivos, sobre todo centrales superiores, varía entre el 0,06% y el 2% de la población general.³

Según la clasificación de Bertin-Ciescynski el canino superior es el diente que con más continuidad se presenta impactado (34%), seguido del segundo premolar inferior (5%), canino inferior (4%), incisivo central superior (4%), segundo premolar superior (3%), primer premolar inferior (2%), incisivo lateral superior (1,5%) y el resto de dientes (1%).⁴

Hemos de mencionar igualmente que los dientes supernumerarios no evolucionan a la arcada en el 75% de los casos aproximadamente, quedando por tanto en situación de impactación dentaria.¹

2.1.2. Etiopatogenia de la erupción dentaria

En cuanto a la etiopatogenia de la erupción dentaria son multifactoriales entre los cuales podemos determinar dos situaciones diferentes:

- Retraso fisiológico de la erupción

Cuando está presente una discordancia entre la edad cronológica del individuo y la fisiológica del recambio dentario, los dientes temporales no se exfolian dentro de los límites de tiempo previstos y retienen a los permanentes durante un tiempo variable. Otros factores podrían ser genéticos y ambientales, también puede influir: la raza, el sexo, el clima, el tipo de dieta, el tipo constitucional o las enfermedades infecciosas de carácter agudo. Por otro lado también son factores: la anquilosis, odontomas, quistes odontógenos, cicatrices mucosas más frecuentes en los incisivos superiores por traumatismos, además se contemplan como causas locales de impactación: la disminución de la función masticatoria, la abrasión oclusal e interproximal por oclusión borde a borde, las consecuencias de tratamientos ortodónticos, mal posición del germen, anomalías de forma y tamaño dentario y la presencia de frenillo labial superior.^{5, 6,7}

- Retraso patológico de la erupción

Alteraciones endocrinas como el hipotiroidismo, alteraciones metabólicas en especial el raquitismo, el Síndrome de Gardner, Displasia cleidocraneal (enfermedad de Marie-Sainton), Síndrome de Papillon-Psaume, Enfermedad de Lobstein (osteogénesis imperfecta),

Síndrome de Hutchinson-Gilford, Hemiatrofia facial, Displasia ectodérmica (enfermedad de Touraine), Displasia fibrosa, Querubismo.^{5, 6, 7}

2.1.3. Diagnóstico

Realizar el diagnóstico de las piezas impactadas tiene la finalidad de evitar complicaciones posteriores que comprometan la integridad del arco dental. Por ello se plantea un trabajo multidisciplinario (ortodoncia y cirugía) que hacen posible que una pieza impactada pueda ser reposicionada en perfecta alineación en el arco dentario.^{8, 9}

Existen algunos signos clínicos que frecuentemente se asocian a la presencia de uno o varios dientes impactados.

Estos son:

- Ausencia de movilidad y persistencia anómala de uno o varios dientes temporales en la arcada, sobrepasada ampliamente la edad cronológica de exfoliación de los mismos.
- Ausencia de uno o varios dientes definitivos, sobrepasada ampliamente la edad cronológica de erupción de los mismos.
- Pérdida prematura de dientes deciduos y cierre de espacio por deriva de los dientes proximales.
- Sobreelevación anómala de la mucosa vestibular y/o palatina a la inspección y/o palpación.
- En el caso de los caninos superiores impactados es frecuente encontrar vestibuloposición, disto versión y rotación mesiovestibular del incisivo lateral superior permanente así como un diastema entre el incisivo central y el incisivo lateral, de igual forma podemos encontrar con agenesia y/o microdoncia de uno o ambos incisivos laterales superiores permanentes.

- Más raramente podemos hallar episodios de dolor en dientes contiguos por alteración pulpar y/o episodios infecciosos de tipo pericoronitis.^(5,9,10,11,12,)

En cuanto al examen radiográfico pueden ser útiles las diferentes técnicas como: la técnica de Clarck, la radiografía lateral de cráneo, las radiografías panorámicas, las radiografías oclusales, las radiografías periapicales y por último las tomografías, scanner y las reconstrucciones 3D.⁸

Actualmente la técnica radiográfica de elección es la tomografía Cone Beam, especialmente en los casos más complejos ya que nos da la ubicación óptima de la pieza impactada.

2.1.4. Tratamiento de las Impactaciones Dentarias

Podríamos determinar que el tratamiento de elección para la reubicación del diente impactado en la arcada dentaria, sería el procedimiento quirúrgico-ortodóntico.⁴

2.1.4.1. Procedimiento quirúrgico-ortodóntico

Tiene dos objetivos: obtener el espacio necesario en la arcada dentaria y la tracción ortodóntica del diente impactado hasta la correcta recolocación final del mismo en la arcada.²

En el caso de los incisivos impactados es importante poder realizar un tratamiento lo más temprano posible, para ello es fundamental hacer un diagnóstico precoz con el objeto de evitar posibles malformaciones coronarias y sobre todo radicales del diente impactado y que puedan comprometer tanto la estabilidad como la salud periodontal del mismo.³

En cuanto al canino superior su formación comienza a los 4 o 5 meses de edad y el esmalte se forma en su totalidad a los 6 o 7 años de edad, erupciona entre los 11.6 años de edad y su raíz queda formada a los 13.6 años de edad, por ello se debe tomar en cuenta que ante la sospecha de una impactación, debe considerarse el tratamiento ortodóntico-quirúrgico a partir de los 10 años de edad con el objeto de reconducirlo y recolocarlo correctamente en la arcada así como evitar las posibles complicaciones que las impactaciones puedan traer consigo y fundamentalmente hablamos de la reabsorción radicular de los dientes proximales a la impactación.¹⁰

A continuación se presentan seis técnicas quirúrgicas:

A) Fenestración clásica (escisión gingival convencional)

Consiste en eliminar el hueso y/o mucosa alrededor del diente impactado, con el fin de liberar y visualizar la corona y poder cementar el sistema de anclaje que permita la tracción ortodóntica.⁶

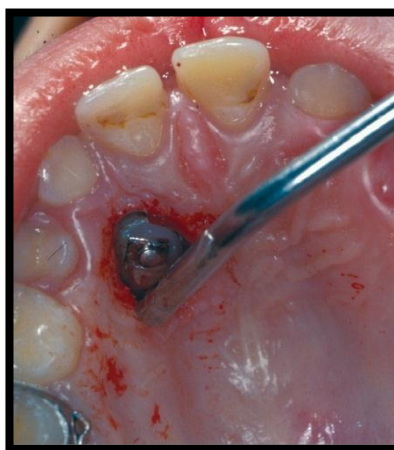


Figura 1: Fenestración clásica o escisión gingival convencional por vía palatina ³

Indicaciones:

Aquellos dientes impactados cuyo acceso más favorable sea palatino y que no presenten un excesivo grado de profundidad. Principalmente caninos submucosos en situación palatina.³

Contraindicaciones:

Aquellas impactaciones dentarias en situación vestibular.⁴

Ventajas:

- Es la única técnica quirúrgica que nos permite un control visual permanente del diente impactado por palatino durante toda la tracción y desde el mismo momento en que realizamos la cirugía ya que no es técnicamente posible el colgajo de reposición apical por esta vía.
- Es fácil de realizar y permite adherir el sistema de anclaje del diente impactado, ya sea en per-operatorio o diferirlo a unos días después.^{3, 6}

Inconvenientes:

- Ninguno en aquellos casos en que esté indicada (dientes impactados por palatino).
- Al ser una técnica escisional, es un poco más incómoda para el paciente (sangrado per-operatorio, cemento quirúrgico).

En cualquier caso, además de ser lo más conservador posible periodontalmente hablando, hemos de tener siempre en cuenta que ante la posibilidad de lesionar el cuello dentario del diente impactado y favorecer así la instauración de un fenómeno

de anquilosis, debemos conservar al máximo el hueso situado más allá de la corona de dicho diente y respetar la unión amelo-cementaria del mismo.^{3, 4, 6}

B) Colgajo vestibular de reposición completa

Consiste en la realización de un colgajo vestibular mucogingival de espesor completo en forma de “U”, exponer mediante ostectomía la corona del diente impactado, teniendo mucho cuidado de no dañar la unión amelo-cementaria, cementar siempre en per-operatorio el sistema de tracción ortodóntica que proceda y volver a reposicionar completamente el colgajo a su posición inicial y dejando expuesto únicamente el alambre de acero torsionado que nos permitirá la tracción. Este tipo de colgajo nos permite igualmente acceder a aquellos dientes supernumerarios, odontomas, etc., en situación vestibular y que dificultan, impiden o bloquean la correcta erupción del diente impactado.^{3, 4}

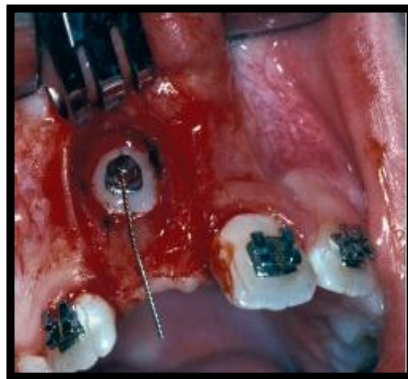


Figura 2: Tracción ortodóntica y submucosa (colgajo vestibular de reposición completa)²

Indicaciones:

- Tracción de aquellos dientes impactados cuyo acceso más favorable sea vestibular y se encuentren en una situación lo suficientemente alta que contraindique un colgajo de reposición apical.
- Extracción de aquellos dientes supernumerarios, tumores odontogénicos, etc. que bloqueen la erupción del diente definitivo y cuyo acceso más favorable sea vestibular.^{3, 5}

Contraindicaciones:

Ya que esta técnica puede ser realizada independientemente de la situación alta o baja del diente impactado, la única contraindicación sería la de aquellas impactaciones que requieran una vía de acceso palatina.³

Ventajas:

- Es una técnica conservadora de fácil realización, muy tolerada por el paciente.^{2, 3}

Inconvenientes:

- Ya que es una técnica submucosa, no permite el control visual directo del diente impactado durante el periodo que dura la tracción, desde el mismo momento en que realizamos la cirugía hasta que aflora subgingivalmente.
- Obliga a adherir el sistema de anclaje para la tracción del diente impactado siempre en per-operatorio.^{3, 5}

C) Colgajo palatino de reposición completa

Se realiza un colgajo palatino mucoperióstico de extensión suficiente como para acceder cómodamente al diente impactado, exponer mediante ostectomía la corona del diente impactado teniendo mucho cuidado de no dañar la unión amelo-cementaria, poner siempre en per-operatorio el sistema de tracción ortodóntica que proceda y volver a colocar completamente el colgajo a su posición inicial, dejando expuesto únicamente el alambre de acero torsionado que nos permitirá la tracción.

Este tipo de colgajo nos permite igualmente acceder a aquellos dientes supernumerarios, odontomas, etc. en situación palatina, que dificultan o impiden la correcta erupción del diente impactado.^{2,3}

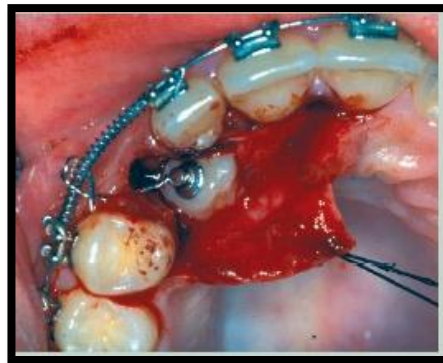


Figura 3: Tracción ortodóntica submucosa (colgajo palatino de reposición completa)¹

Indicaciones:

- Tracción de aquellos dientes impactados cuyo acceso más favorable sea palatino o se encuentren en una situación intermedia vestibulo-palatina.

- Exodoncia de aquellos dientes supernumerarios, odontomas etc. que bloqueen la erupción del diente definitivo y cuya vía de acceso más favorable sea palatina.^{3, 4}

Contraindicaciones:

Aquellas impactaciones dentarias que por su situación requieran una vía de acceso vestibular.⁶

D) Colgajo vestibular de reposición apical

Consiste en realizar un colgajo gingival vestibular mucoperióstico de espesor completo en forma de “U” y proceder a su sutura en posición más apical de manera que quede más o menos expuesta la corona del diente impactado y poder cementar así durante el mismo acto operatorio o de forma diferida, el sistema de tracción ortodóntica más apropiado al caso.³

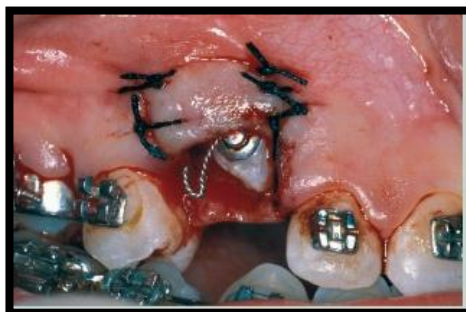


Figura 4: Tracción ortodóntica abierta (colgajo vestibular de reposición apical)³

Indicaciones:

Estaría indicado principalmente en aquellos dientes impactados cuyo acceso más favorable sea vestibular y no se encuentren en una situación excesivamente alta.³

Contraindicaciones:

No es posible su realización en aquellos dientes impactados que aun presentando una situación de abordaje vestibular, se encuentren en posición excesivamente alta o aquellos que requieran una vía de acceso palatina.⁵

Ventajas:

- Técnica conservadora de fácil realización, muy tolerada por el paciente.
- Nos da un control visual permanente del diente impactado durante toda la tracción desde el mismo momento en que realizamos la cirugía.
- Permite adherir el sistema de anclaje para la tracción del diente impactado, ya sea en per-operatorio o bien diferirlo unos días después.^{2, 3}

Inconvenientes:

Los relativos a sus contraindicaciones y sobre todo aquellas impactaciones vestibulares excesivamente altas.⁶

E) Colgajo vestibular de reposición y traslación apical

Se realiza un colgajo gingival vestibular mucoperióstico de espesor completo en forma de "U" distalmente al diente impactado, colocarlo mediante un movimiento apical y de traslación mesial y suturarlo a la zona coronaria del diente impactado que previamente hemos expuesto mediante escisión gingival convencional, dejando expuesta la zona de corona sobre la que cementaremos en per-operatorio o de forma diferida, el sistema de tracción ortodóntica que más convenga. Esta técnica también puede ser de gran utilidad en aquellos caninos que aunque visibles, se encuentren muy vestibularizados, con mucha encía libre y poca encía adherida y a

los que interesa dotar de encía adherida de buena calidad, antes de realizar la tracción de los mismos.³

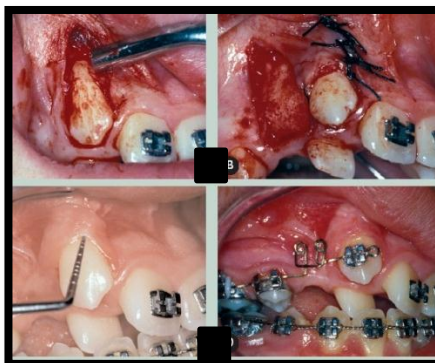


Figura 5: Colgajo vestibular de reposición y traslación apical y con tracción ortodóntica³

Indicaciones:

Piezas impactadas o no, cuyo acceso sea vestibular, no se encuentren en una situación excesivamente alta, presenten un recubrimiento de encía libre de muy poco espesor y requieran ser provistos de encía adherida de mayor solidez y calidad.⁴

Contraindicaciones:

No es posible su realización en aquellas piezas impactadas o no, que aun presentando una situación de abordaje vestibular, se encuentren en una posición excesivamente alta, aquellos que requieran una vía de acceso palatina y aquellas situaciones que imposibiliten la obtención de encía adherida para realizar la traslación del colgajo.³

Ventajas:

- Es una técnica semi-conservadora de fácil realización, muy bien tolerada por el paciente.
- Nos permite un control visual permanente del diente impactado durante toda la tracción, desde el mismo momento en que realizamos la cirugía.
- Permite adherir el sistema de anclaje para la tracción del diente impactado, ya sea en per-operatorio o bien diferirlo unos días después.
- Proporciona encía adherida y por tanto un mayor soporte gingival, en aquellos casos que así lo requieran.^{2, 3, 6}

Inconvenientes:

Los inherentes a sus contraindicaciones, es decir, aquellas impactaciones vestibulares altas o bien inconvenientes de índole periodontal.⁵

F) Alveolectomía conductora

Denominada también técnica de tunelización, el cual consiste en la exposición de la corona dentaria del diente impactado, previa supresión del obstáculo que impide la erupción (mucosa gingival fibrosa, rodete óseo, dientes supernumerarios, tumor odontogénico etc.) y mediante ostectomía, crear un pasillo intraóseo que permita la tracción ortodóntica del diente impactado en las mejores condiciones posibles para su colocación en la arcada.³

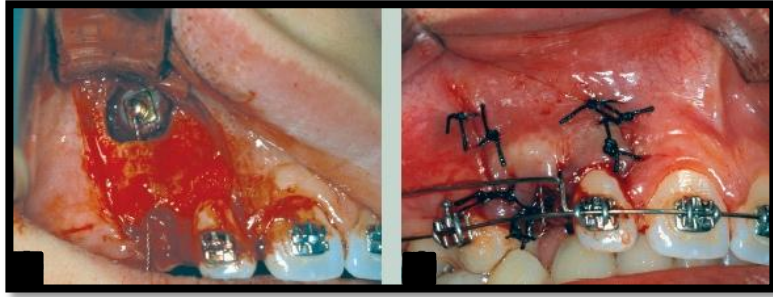


Figura 6: Alveolectomía conductora (tunelización) y tracción ortodóntica cerrada submucosa (colgajo vestibular de reposición completa)³

Indicaciones:

Piezas impactadas, ya sea en situación vestibular, palatina o intermedia, que por su grado de profundidad requieran la realización de osteotomía con el fin de crear un pasillo intraóseo que facilite la erupción de los mismos mediante tracción ortodóntica.⁴

Contraindicaciones:

Las impactaciones dentarias submucosas o que presenten poco grado de impactación intraósea.³

Ventajas:

- Es una técnica quirúrgica complementaria de cualquiera de los colgajos descritos anteriormente, de fácil realización y bien tolerada por el paciente.⁶

Inconvenientes:

Ninguno.⁵

2.5. Tracción Ortodéntica

Hay distintos sistemas de anclaje adaptables en función de la situación, grado de impactación, así como la anatomía de la impactación dentaria.³

El protocolo de adhesión de los elementos de anclaje en los dientes impactados, tanto si empleamos la técnica quirúrgica de fenestración o colgajo de reposición, es muy similar al del cementado convencional de brackets sobre dientes erupcionados, siendo fundamental realizar una buena exposición visual del diente impactado per operatorio, con el objeto de poder realizar la adhesión del sistema de anclaje en las mejores condiciones posibles. Previamente al cementado del medio de tracción, en la ventana mucosa ya preparada en la cirugía, colocamos cemento quirúrgico o tiras de gasa yodo formada vaselinada, con el fin de evitar el cierre de la fenestración, una vez retirado el cemento quirúrgico colocamos el medio de tracción ortodéntico elegido⁹

Los medios de tracción más utilizados son el botón o el bracket cementados. El protocolo para aplicar estos sistemas de tracción es la siguiente:

Preparación de la superficie del esmalte; debe observarse un mínimo de 5 a 6 mm de esmalte para que pueda recibir por lo menos un botón de 4 mm de diámetro. La superficie de esmalte se limpia con alcohol antes de secar cuidadosamente la zona. Si se coloca el medio de tracción en la misma intervención quirúrgica no es necesario el acondicionamiento previo del esmalte utilizando una pasta abrasiva ya que el diente impactado se visualiza en el mismo momento. Grabado del esmalte con una solución de ácido ortofosfórico al 37%. A los 2 minutos se aspira este gel, se irriga profusamente, y se evita secar el campo con aire a presión.⁵

La superficie tratada adquiere un aspecto rugoso característico y de color blanco mate. Colocamos en su sitio el botón o bracket fijándolos con composite fotopolimerizable. Es preferible fijar el bracket con la ligadura (alambre o cadena de oro) ya colocada previamente a la cementación, ya que así es menos probable que el bracket se despegue del diente. A los 10 minutos de cementar el bracket puede iniciarse la tracción ortodóntica, si así está programado.

Se recomienda colocar el bracket luego de haber retirado el cemento quirúrgico a los 7 a 10 días, no en la misma intervención quirúrgica, puesto que en este caso la utilización de sustancias grabadoras para cementarlo sobre el diente podrían afectar los tejidos periodontales y provocar la anquilosis del diente fenestrado, además de que es difícil conseguir un campo seco para colocar correctamente este aditamento ortodóntico.⁹

3. CORTICOTOMÍA

3.5. Definición

La corticotomía se define como el procedimiento quirúrgico de osteotomía controlada y limitada a la tabla ósea cortical. ¹³

Consiste en una maniobra quirúrgica en la cual se realiza un corte o una perforación en la porción cortical del hueso, se puede realizar con instrumental cortante de mano como rotatorios de baja o alta velocidad e instrumentos piezoeléctricos; todos éstos con abundante irrigación. Mediante este procedimiento se activan los osteoblastos y osteoclastos facilitando el movimiento dental con una respuesta favorable para el hueso. La corticotomía para el tratamiento de ortodoncia puede ser considerada una terapia intermedia entre la cirugía ortognática y ortodoncia convencional. ^{14,15}

En la especialidad de Ortodoncia se utilizan las corticotomías de forma previa al tratamiento con aparatología para producir un fenómeno de aceleración regional que facilita el movimiento dental. ¹⁶

La evolución de las diferentes técnicas y filosofías que a través del tiempo ha presentado la corticotomía, tuvo como origen o primer registro el año 1892 hasta el momento presente. ¹⁴

3.6. Objetivo

El objetivo de este proceso es traspasar la cortical y tocar el hueso medular para estimular el recambio óseo dando como resultado un tratamiento ortodóntico facilitado. La corticotomía se caracteriza por la disminución de tres a cuatro veces el tiempo en un tratamiento de ortodoncia, además de disminuir la reabsorción radicular y obteniendo mayor estabilidad comparado con el tratamiento de ortodoncia convencional. ¹⁴

La explicación del aumento en el movimiento ortodóntico se encuentra en un proceso denominado Fenómeno de Aceleración Regional (FAR) expuesto en el año 2009. Este concepto propone que el hueso decorticado se desmineraliza y presenta una fase de remodelación (34 meses) como respuesta del tejido ante el trauma quirúrgico inducido lo cual reduce la resistencia a las fuerzas ortodónticas, tiempo que se aprovecha para el movimiento rápido de los dientes. ¹³

3.7. Diferencia entre la Corticotomía y Osteotomía

La corticotomía es un adelgazamiento de la cortical sin penetrar la medular, en tanto que la osteotomía es un corte completo a través de la cortical hasta el hueso medular. ¹⁷

Las corticotomías o la decorticación alveolar selectiva (SAD) son definidas como procedimientos quirúrgicos donde solo el hueso cortical es cortado, perforado o mecánicamente alterado. Es muy diferente a la osteotomía, que es definida como el corte quirúrgico a través del hueso cortical y medular, usualmente es usado cuando se describe la creación de segmentos óseos. ¹⁸

3.8. Indicaciones para realizar Corticotomías

Las indicaciones clínicas para el uso de corticotomías han sido amplias, reportando éxito en:

- El manejo de expansión palatina asistida quirúrgicamente.
- Intrusión, extrusión.
- Protrusión bimaxilar dentoalveolar, mordida abierta anterior.
- Enderezamiento molar.
- Facilitar la implementación de movimientos ortodónticos mecánicamente desafiantes.
- Protrusión esquelética severa y apiñamiento dental.
- Acelerar el tratamiento ortodóntico correctivo como un todo.

- Pacientes adultos para acelerar el tiempo de tratamiento ortodóntico.
- Distalización de molar.
- El cierre de mordidas esqueléticas complejas.
- Movimientos dentales en masa (discrepancias oseodentarias maxilares y mandibulares).
- La optimización del tratamiento de pacientes con labio y paladar fisurado.
- Mordida abierta anterior.
- Para la retracción de los dientes incisivos inferiores, canina, incisiva.
- Corregir mal oclusiones esqueléticas de moderadas a graves. ^{13, 17,19}

3.9. Ventajas potenciales del tratamiento combinado con Corticotomías frente a la ortodoncia tradicional

- Incremento en los límites de los movimientos dentales y disminución de la necesidad de extracciones.
- Menor coste biológico.
- Disminución del tiempo del tratamiento.
- Incremento de la tasa de movimiento dental.
- Permite mantener los tejidos blandos de forma permanente durante mayores periodos de tiempo.
- Menores límites ortodónticos permitiendo movimientos más extensos sin comprometer periodontalmente al paciente.
- Combinar corticotomía con injerto alveolar, en una técnica que es conocida como ortodoncia osteogénica acelerada (AOO) que es la combinación de una activación ósea (decorticación selectiva, osteotomías y adelgazamiento óseo sin movilización

ósea), más un aumento alveolar usando partículas de injerto óseo y un tratamiento ortodóntico.

- Aumento en el volumen alveolar y mejor estructura del periodonto debido a la adición del injerto óseo (corrección de dehiscencias óseas y fenestraciones preexistentes).
- Mayor estabilidad post tratamiento por el proceso de desmineralización/re mineralización del alveolo en condiciones iniciales y presencia de hueso neoformado una vez finalizado el movimiento ortodóntico.
- Disminuye la hialinización del ligamento periodontal en las paredes alveolares que ocasionan los movimientos fuertes y extensos.
- Reduce en gran medida el tiempo de tratamiento sin producir efectos adversos en el periodonto y la vitalidad de los dientes. Al final de la terapia ortodóntica activa, se logran una oclusión balanceada y una adecuada estética facial.
- Remodelado alveolar para un sutil aumento cuando el perfil del paciente así lo requiera.
- Permite corregir los defectos anatómicos vestibulares en forma de depresión que suelen acompañar a la cresta alveolar estrecha.
- Rápida tracción de dientes sin erupcionar.
- Utilización simultánea con otros procedimientos.
- Menos reabsorción radicular debido a la resistencia disminuida del hueso cortical.
- Menor riesgo de aparición de descalcificaciones del esmalte.
- Reportes de recidiva muy bajos.
- Mejoras en la condición periodontal y cambios óseos morfológicos.
- Menor necesidad de aparatos extraorales. ^{14, 15, 16, 17, 18,19}

3.10. Limitaciones y Contraindicaciones

-Como cualquier procedimiento quirúrgico, produce inflamación y dolor.

-Pacientes de algún signo de enfermedad periodontal activa y con problemas endodónticos tratados de forma inadecuada.

-No es aplicable para todos los pacientes en general, la selección del paciente dependerá de su situación sistémica y oral para determinar si es candidato o no para este procedimiento.

-Medicación: no se indican en pacientes que toman suplementos de calcio, por ejemplo; para el tratamiento de osteoporosis, o medicación a largo plazo como bifosfonatos, inmunosupresores, ya que interfieren en el RAP al disminuir el recambio o metabolismo óseo, la actividad osteoclástica por aumentar la captación de Ca.¹³

De igual manera los pacientes que toman antiinflamatorios no esteroideos (AINES) a largo plazo (frecuentes para el tratamiento de artritis reumatoide) no se consideran candidatos a realizar esta técnica porque el AINE interfieren en el proceso inflamatorio sobre la producción de prostaglandinas, y la osteopenia que ocurre como parte del RAP se considera un proceso inflamatorio estéril.¹⁴

La ausencia de hueso medular que proporcione adecuada vascularización, enfermedad periodontal activa, una cresta ósea delgada o dientes con tratamiento de endodoncia inadecuado o con reacción periapical previa a la cirugía, anquilosis, enfermedades sistémicas como diabetes no controlada, discrasias sanguíneas o coagulopatías.¹⁹

-Una de las limitantes de la corticotomía es el volumen de la tabla ósea bucal. Dado que el procedimiento requiere del levantamiento del colgajo a espesor total más allá de los ápices dentarios, estaría contraindicado en zonas con ausencia de las tablas óseas bucales lo cual resultaría en recesión del tejido marginal.¹⁴

-Anquilosis: El aumento de recambio óseo y la baja densidad ósea forman el entorno para que el ligamento periodontal medie el proceso por el cual los dientes se mueven más rápido.

La ausencia de ligamento periodontal en los casos de anquilosis impide este proceso.¹³

-Tener un remanente óseo de 10mm en sentido ápico-coronal, en sentido vestibulo lingual debe tener un ancho de 7mm como mínimo, el espesor del hueso alveolar debe ser de al menos 3mm, existiendo una cantidad suficiente de hueso medular entre las corticales óseas para evitar fracturas.

-Protrusiones bimaxilares acompañadas de sonrisa gingival: se considera que dichas biprotrusiones se beneficiaría más con una osteotomía segmentaria, desaconsejándose la corticotomía como opción terapéutica de elección.

-Problemas esqueléticos graves principalmente en clases III .^{13, 14,19}

3.11. Complicaciones

-Dentales (periodontales) A pesar de las ventajas comentadas al respecto, contradictoriamente, los principales efectos adversos de la técnica también se dan a ese nivel, siendo las más relevantes la posible pérdida de papila interdental, disminución de encía insertada, recesiones gingivales, reabsorción del hueso alveolar y defectos periodontales en casos de distancia interdental corta. Por lo tanto, se recomienda realizar controles periodontales mensuales simultáneos al tratamiento de ortodoncia, en los cuales debe observarse una buena preservación de la papila interdental, así como la ausencia de bolsas mayores de 3mm, recesión gingival mayor de 1mm, necrosis, pérdida de altura del hueso alveolar en las radiografías y reabsorción radicular en las mismas.

-Pueden aparecer hematomas subcutáneos en la cara y cuello tras realizar corticotomías intensas. Además, pueden esperarse signos de inflamación postoperatoria y dolor de carácter leve durante algunos días.^{15, 19}

3.12. Técnicas Quirúrgicas

La técnica quirúrgica consiste en despegar un colgajo de espesor de total realizando descargas en zonas posteriores, a continuación se realizan cortes en la cortical ósea para individualizar las piezas y seguidamente se elaboran puntos de perforación. Tras las lesiones quirúrgicas, se inicia un proceso inducido de regeneración y remodelación ósea acompañado de un estado de inflamación que permite a la ortodoncia una mayor velocidad de tratamiento y estabilidad de los tejidos periodontales en un futuro, de acuerdo con la explicación que dan del fenómeno del PAOO.¹⁶

La técnica de corticotomías para la ortodoncia debe realizarse con diagnóstico radiológico para conocer la posición de las estructuras anatómicas (sobre todo raíces dentales) para evitar riesgos durante el procedimiento. Para realizar esta técnica es necesario un análisis preoperatorio que consta de: radiografías periapicales, panorámica, lateral de cráneo y tomografías.¹⁵

Deberemos realizar un correcto diagnóstico clínico del tipo de periodonto para saber cómo responderá al tratamiento (periodonto fino siempre conllevará más riesgo de recesiones gingivales) para así poder prever la existencia de defectos mucogingivales o problemas de recesiones después de la ortodoncia.¹⁶

Es posible que el uso de tomografía axial computarizada (TAC) pueda facilitar el análisis donde tendremos que verificar los siguientes puntos:

- Dimensión M-D entre diente y diente.
- Posición y dirección de las raíces.
- Posición tridimensional del diente.

El primer reporte en la historia del uso de las corticotomías como coadyuvante de los tratamientos para la corrección de maloclusiones fue descrito por L.C. Bryan en el año de 1892 quien reportó los casos en la Sociedad Dental Americana, posteriormente Cunningham presenta en 1893 la posibilidad de corrección inmediata de los dientes con posiciones irregulares. ^{14, 15}

3.12.1. Técnica de bloques óseos (Köle 1959)

Henrich Köle en 1959 fue el que introdujo la descripción de una técnica de corticotomía asociada con el tratamiento de ortodoncia para acelerar el movimiento dental bajo la teoría del movimiento de bloques óseos. Establecía que los movimientos dentales se llevarían en menor tiempo realizando cortes interdetales y osteotomías, ya que las corticales óseas representaban la mayor resistencia para que los dientes se movieran y que al alterar la continuidad de éstas; los movimientos dentales se realizarían más rápido.¹⁸

La técnica quirúrgica consistió en levantar el colgajo mucoperióstico (por vestibular y por lingual/palatino), realizar osteotomías en los sitios interradiculares y supraapicales de 10mm por encima de cada ápice empleando un corte perpendicular (horizontal), consiguiendo de esta forma la separación de pequeños bloques de hueso para acelerar el movimiento ortodóntico. Es importante señalar que la mayoría de los movimientos descritos por Köle eran movimientos que se realizaban por medio de fuerzas ortopédicas aplicadas a través de aparatos removibles adaptados por tornillos ajustables; esta técnica al ser sumamente invasiva fue poco aceptada.¹⁴

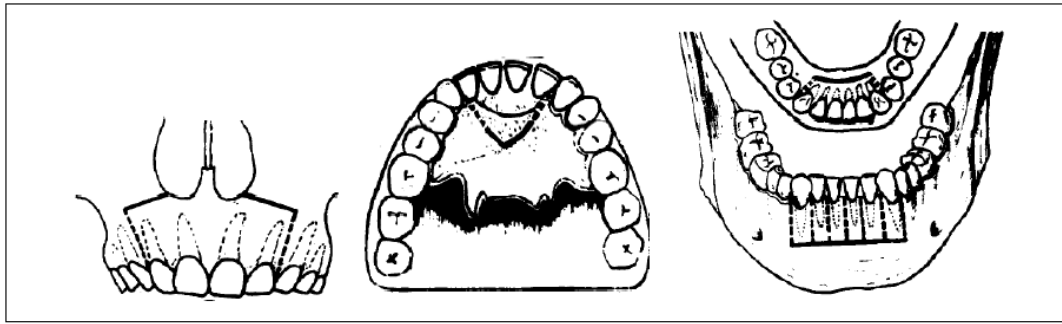


Figura 7: Diagrama de la técnica de Köle para la vestibularización de incisivos superiores e inferiores, donde se ve la osteotomía supra apical que usaba.¹⁴

La ventaja de esta técnica era que presentaba movimientos dentales más rápidos en corto tiempo (aproximadamente de 6 a 12 semanas). Este procedimiento fue indicado para la separación de piezas dentarias solas o en grupo; se utilizaba para realizar movimientos de distalización después de una extracción.¹⁸

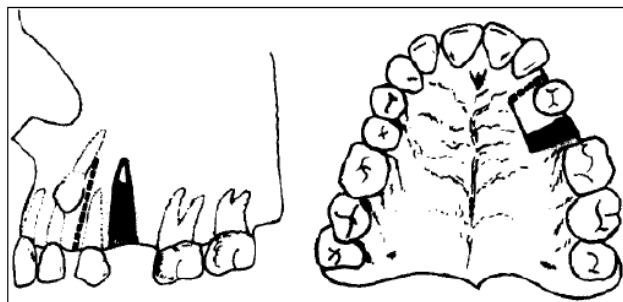


Figura 8: Diagrama de la técnica de Köle para la Distalización de piezas dentarias individuales.¹⁸

3.12.2. Ortodoncia rápida (Chung 1975 y 1978)

Entre 1975 y 1978 surge una técnica propuesta por Chung, denominada ortodoncia rápida, la cual combina cortes con fuerzas ortopédicas a través de dispositivos de anclaje intraóseo, generalmente mini placas o implantes. El corte quirúrgico tenía forma de “C”, biológicamente buscaba generar una osteogénesis por compresión en el

segmento osteotomizado. Dentro de las indicaciones estaba la corrección de protusión anterior con o sin mordida abierta.¹⁹

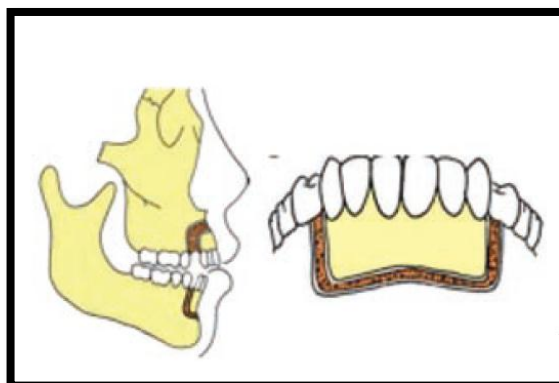


Figura 9: Diseño de la corticotomía perisegmental anterior por Chung.¹⁹

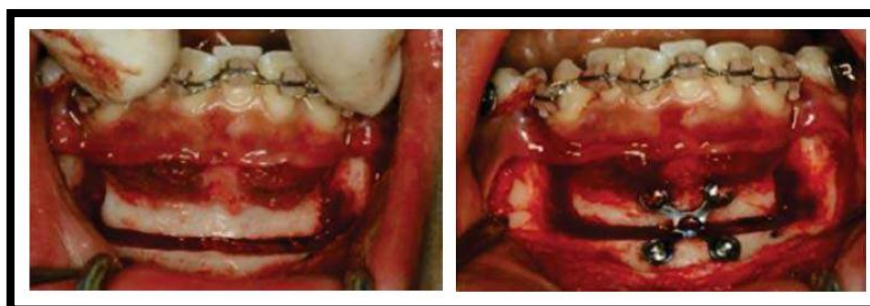


Figura 10: Diseño de osteotomía por chung con dispositivos de anclaje intraóseo.¹⁴

Las desventajas de esta técnica fueron su invasividad, además de que se realizaban las corticotomías en diferentes tiempos quirúrgicos con lapsos de dos a tres semanas. La gran limitación de esta técnica eran los dispositivos removibles utilizados en la época, insuficientes para proporcionar las fuerzas ortopédicas necesarias tras las corticotomías que actualmente son el factor clave para el éxito del tratamiento.¹⁴

Las anteriores técnicas se consideraban muy agresivas e invasivas, por esto, distintos autores comienzan a modificarlas cambiando las osteotomías por corticotomías; ya que la osteotomía consiste en hacer incisiones quirúrgicas a través de la cortical y

traspasar el hueso medular; y la corticotomía es la técnica quirúrgica en la que únicamente el hueso cortical es cortado, perforado o mecánicamente alterado hasta alcanzar el hueso medular, el cual se deja intacto.¹⁹

3.12.3. Técnica alveolar selectiva (Generson 1978)

Generson en 1978 modifica la técnica de Köle cambiando la osteotomía supra apical por corticotomía supra apical, y describe un método para el tratamiento de mordida abierta utilizando la corticotomía alveolar selectiva conjuntamente con la ortodoncia.¹⁴

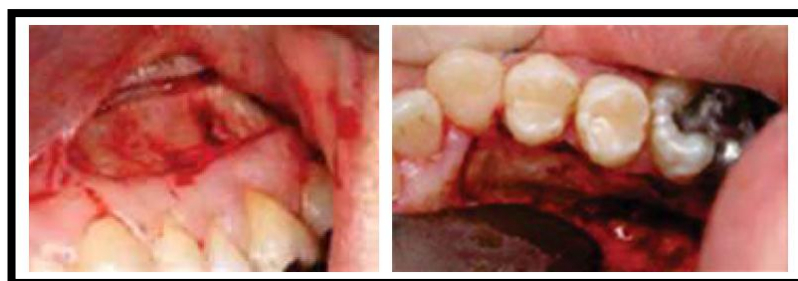

Figura 11: Corticotomía alveolar selectiva I.¹⁸

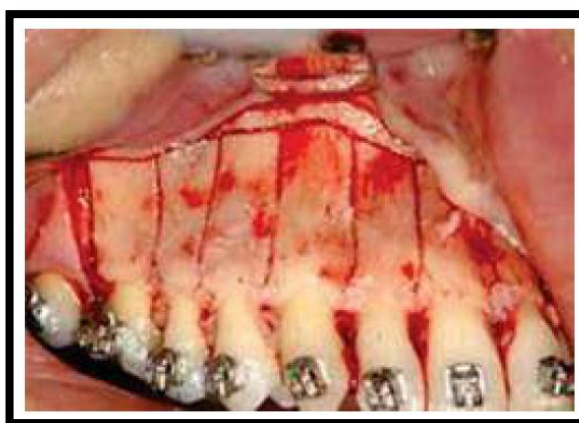


Figura 12: Corticotomía alveolar selectiva II.¹⁴

Se puede observar los cortes verticales sólo sobre la cortical vestibular, unidos con corticotomía horizontal (supra apical) distinguiéndose la penetración en la cortical más

fina. Hasta este momento se pensaba que el movimiento dental acelerado se debía al desplazamiento del segmento óseo de manera individual.¹⁹

3.12.4. Ortodoncia osteogénica acelerada-AOO (Wilcko 2001)

En el 2001 Wilcko reporta dos casos evaluados por medio de tomografía computarizada a pacientes tratados con corticotomía y demuestra que la velocidad del movimiento dental se debe a una desmineralización y remineralización local y transitoria en el hueso alveolar compatible con el fenómeno regional acelerado (RAP). Este fenómeno es descrito por primera vez por el ortopedista H. Frost en 1983, demostrando que el diseño de la corticotomía no es el responsable del movimiento dental acelerado, ya que éste se debe al grado de alteración metabólica.¹⁸

La técnica AOO de Wilcko requería un abordaje vestibular y palatino con decorticalización, utilizando un sistema rotatorio y aparatología de ortodoncia, pese a presentar buenos resultados la técnica se considera invasiva. Las ventajas más importantes de la técnica (AOO) son la disminución en los límites del movimiento dental y evita extracciones.^{14, 19}

Los hermanos Wilcko modifican su técnica AOO, agregando a la “activación ósea” antes descrita, injerto óseo para aumentar hueso alveolar, renombrando a esta técnica como ortodoncia osteogénica acelerada periodontalmente (PAOO), registrando el procedimiento en su conjunto como Wilckodontics.¹⁸

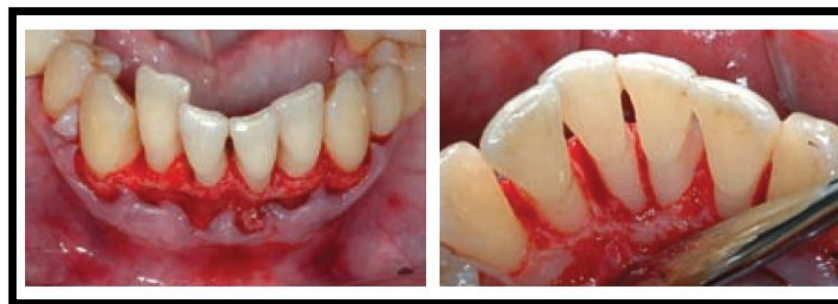

Figura 13: Técnica por corticotomía (PAOO), elevación del colgajo mucoperiostico por vestibular y lingual.¹⁹

Esta técnica fue propuesta por los hermanos Wilcko, ortodoncista y periodoncista, en 2001 y se desarrolla en tres fases quirúrgicas.¹⁸

Primera fase: se realiza decorticación alveolar selectiva y se eleva un colgajo de espesor total (mucoperiostico). Se realizan corticotomías verticales en los espacios interradiculares (vestibulares/linguales/palatinos) con una fresa de bola #1, manteniendo una distancia a la cresta ósea de 2-3mm y sobrepasando el ápice dental 2mm. Se unen las corticotomías verticales con corticotomías semicirculares en la porción superior o inferior del ápice según sea el caso .¹⁴

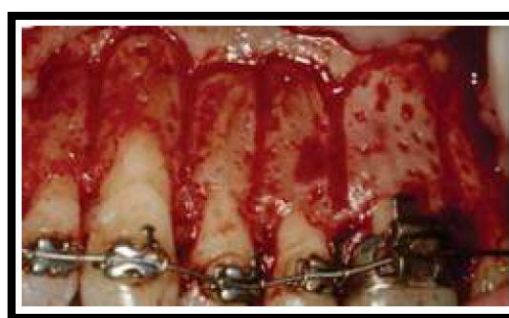


Figura 14: Unión de corticotomías verticales interradiculares con corticotomías semicirculares en tercio apical.¹⁸

Posteriormente se realizan perforaciones sobre la raíz del diente de 0.5mm de profundidad limitados a las corticales vestibular y lingual mediante una fresa de bola, la

finalidad de estos cortes es maximizar el sangrado. La técnica recomienda hacer las perforaciones en las zonas más gruesas del hueso cortical siguiendo la morfología de las raíces de los dientes.¹⁹

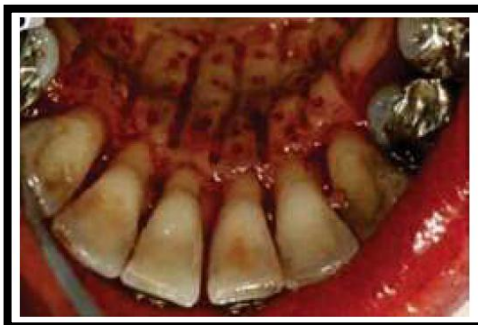

Figura 15: Perforaciones sobre la raíz del diente.¹⁴

Segunda fase: Se realiza procedimientos de aumento alveolar colocando material de injerto óseo. Las matrices descalcificadas estimulan la actividad osteoblástica, de esta forma se obtiene un aumento de volumen alveolar tras el procedimiento, los colgajos se suturan con seda de 4-0 o Gortex 5-0 retirándola a las dos o tres semanas dependiendo de la evaluación postquirúrgica.¹⁸

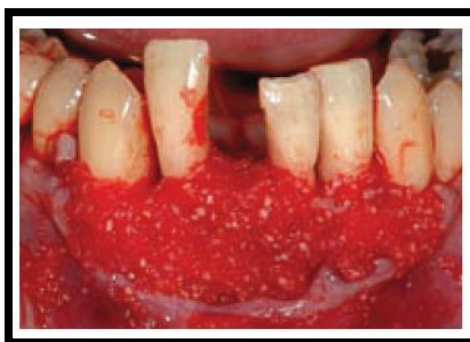

Figura 16: Colocación de injerto óseo.¹⁹

Tercera fase: consiste en la aplicación de fuerzas ortodónticas cada dos semanas recomendando la colocación de la aparatología una semana antes de la corticotomía, aunque puede demorarse de una a dos semanas después de la cirugía para facilitar el procedimiento quirúrgico.¹⁴

Las activaciones ortodónticas pueden ser realizadas cada dos semanas, la tasa del movimiento alcanzada con esta técnica es de 1-2mm/semana, frente al milímetro mensual obtenido mediante tratamiento ortodóntico convencional.¹⁹

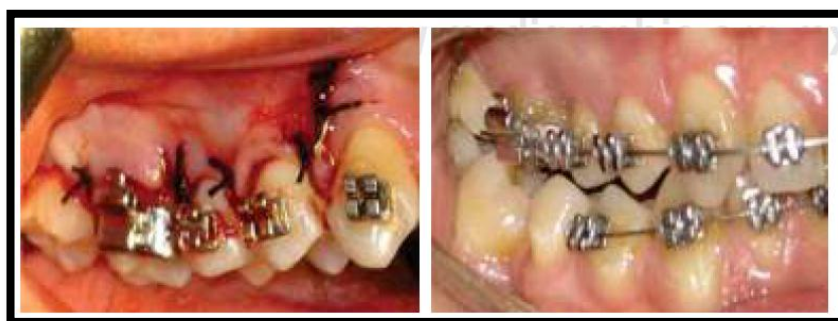

Figura 17: Se recomienda la colocación de la aparatología una semana antes de la corticotomía.¹⁸

Como ventajas, permite una excelente visibilidad al realizar el procedimiento, es posible realizar las corticotomías con fresa o con bisturí piezoeléctrico, acorta el tiempo de tratamiento, los movimientos dentales son más rápidos y sin ninguna reabsorción radicular asociada, ni lesiones pulpares en los dientes donde se realiza el movimiento dental y se acelera la retracción de caninos después de la extracción de premolares. La realización de los procesos de aumento y remodelación alveolar (recubrimiento con injerto óseo) mejora la estética gingival.

Dentro de las desventajas está el tiempo quirúrgico prolongado, así como inflamación proporcional al traumatismo en los tejidos, equimosis y dolor.¹⁸

3.12.5. Técnica de corticotomía modificada (Germec 2006)

Germec publica un artículo en el 2006, dando a conocer su técnica de corticotomía modificada; reduciendo de manera importante el tiempo del procedimiento quirúrgico siendo la técnica monocortical sin ningún efecto adverso para tejidos periodontales y conservando la vitalidad pulpar de los dientes tratados. Antes de realizar la cirugía, se recomienda estabilizar una semana antes las arcadas superior e inferior con arcos de acero inoxidable de 0.016" × 0.022".¹⁴

La principal indicación de esta técnica es en pacientes con difícil acceso quirúrgico por lingual o palatino. Su mayor ventaja es la eliminación de colgajo lingual o palatino y los cortes en la cortical ósea en ese sitio, dando como resultado una reducción en el tiempo de la cirugía que representa mayor comodidad y reduce el estrés para el paciente.¹⁹

En la técnica quirúrgica se utiliza anestesia local infiltrativa, realizando colgajo mucoperióstico por vestibular por debajo de los ápices dentales. Se deben realizar cortes verticales con una fresa de bola de acero inoxidable de 0.5mm de diámetro a baja velocidad desde el margen gingival hasta de 2 o 3mm por debajo de los ápices dentales profundizando de 1.5 a 2mm sobre la cortical ósea .¹⁸

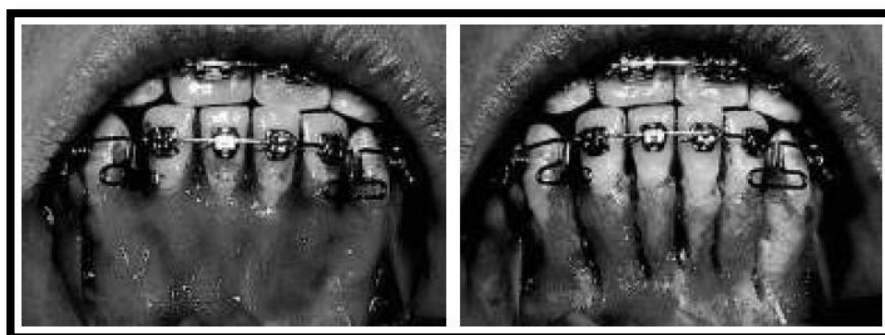


Figura 18: Corticotomía modificada de Germec.¹⁴

3.12.6. Técnica por dislocación dental monocortical y distracción del ligamento periodontal de Vercelloti y Podestá-MTDLD (Vercelloti y Podestá 2007)

Posteriormente Vercelloti y Podestá en el 2007 proponen la corticotomía con el uso de piezoeléctrico con abordaje vestibular. Esta técnica la denominan dislocación dental monocortical y distracción del ligamento periodontal (MTDLD).¹⁴

Se desarrolla inicialmente a través de una presión dental que produce una compresión periodontal, en la que existe un movimiento rápido (dislocación) de la raíz y de la unidad cortical ósea sin compresión del ligamento periodontal ni reabsorción ósea, seguida de una distracción rápida de las fibras del ligamento periodontal que finaliza con un proceso de curación osteogénica.¹⁹

Esta técnica surgió con el objetivo de maximizar la rapidez del movimiento dental previniendo los daños a los tejidos periodontales al realizar los cortes mediante un bisturí piezoeléctrico que mostraba como ventaja morbilidad mínima, porque se activan las mitocondrias y la capacidad reproductiva celular, lo cual hace que los tejidos se recuperen rápidamente y el daño es mínimo. Las etapas de esta técnica son las mismas que describen los hermanos Wilcko pero únicamente de manera monocortical y con una modificación en las crestas alveolares donde se realizan cortes en forma de "Y" para preservar la cresta alveolar.¹⁸

Durante la técnica quirúrgica, en la cortical vestibular se realizan cortes interproximales longitudinales de 0.5mm de profundidad así como un corte horizontal entre 1-2mm por encima de los ápices de la misma profundidad, acabados en "Y".¹⁴

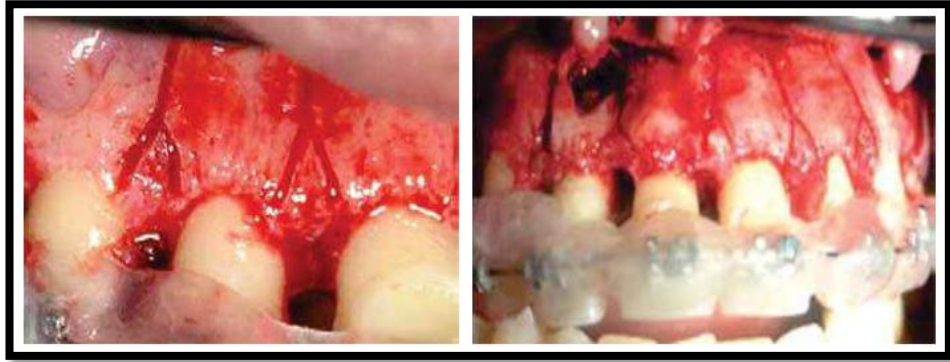


Figura 19: Se muestran los cortes en forma de “Y” para preservar la cresta alveolar.¹⁸

El aumento alveolar se realiza en aquellos casos seleccionados en los que se requiere un aumento de espesor en la cortical ósea vestibular mediante hueso autólogo recogido de la zona apical del hueso alveolar. En cuanto a la aplicación de las fuerzas ortodónticas, se prefiere la colocación inmediata de la aparatología una vez ya realizadas las corticotomías por comodidad en la realización del procedimiento quirúrgico.¹⁹

Se recomienda iniciar la aplicación de fuerzas entre uno y siete días una vez finalizada la cirugía; manteniendo un ritmo de activaciones cada dos semanas; aunque cada semana de preferencia se debe estar observando al paciente para que no surjan interferencias que pudieran bloquear el movimiento dental.¹⁸

Esta técnica está indicada en dientes sobreerupcionados y para la exposición de caninos retenidos con mayor rapidez. Como ventajas, se considera que es una técnica mínimamente invasiva y menos traumática y al realizar cortes en forma de “Y” se preserva la cresta alveolar.¹⁴

3.12.7. Técnica de piezocisión (Dibart 2009)

Dibart en el 2009 publica una técnica de corticotomía transmucosa llamada piezocisión; es considerada menos invasiva que las anteriores, pero ofrece los mismos resultados. Disminuye el tiempo de tratamiento ortodóntico en pacientes con un periodonto íntegro o reducido llegando así a mejores resultados con procedimientos menos agresivos.¹⁹

En la técnica quirúrgica, se realizan micro incisiones verticales con una micro hoja de bisturí o una hoja de bisturí número 15 en los espacios interradiculares vestibulares a partir de la base de la papila y finalmente se realizan las corticotomías transmucosas a través de las incisiones previamente efectuadas, a una profundidad de 2 a 3mm. No es necesario suturar, a menos que se realicen túneles para la colocación de injerto óseo. Las fuerzas ortodónticas se aplican cada 14 días.¹⁴

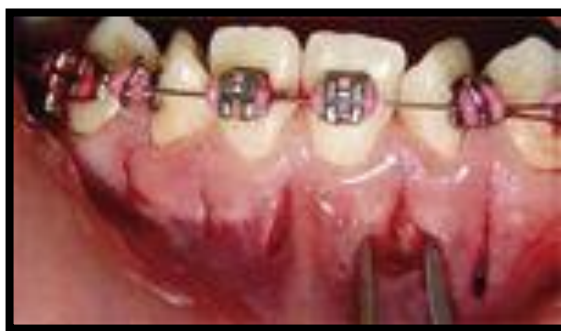

Figura 20: Micro incisiones verticales en los espacios interradiculares vestibulares a partir de la base de la papila.¹⁴

Las ventajas de esta técnica es ser mínimamente traumática, por lo que es poco frecuente el dolor, inflamación y equimosis postquirúrgica, ya que no se levanta colgajo de espesor total y el tiempo quirúrgico es corto, esta técnica reduce el daño a los osteocitos y permite la supervivencia de las células óseas.¹⁹

De las ventajas más importantes es que el uso de bisturí piezoeléctrico, debido a su micro vibración, permite un corte selectivo en las estructuras mineralizadas sin dañar los tejidos blandos y garantiza una acción de corte preciso ¹⁴

Tiene como desventajas que permite poca visibilidad; forzosamente se requiere del bisturí piezoeléctrico y la dificultad para controlar injerto óseo.¹⁹

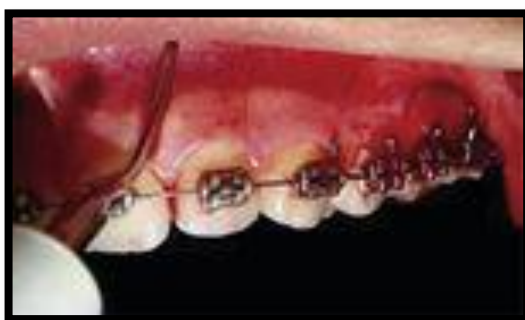

Figura 21: Corticotomías transmucosas a través de las incisiones previamente efectuadas con el bisturí piezoeléctrico.¹⁴

3.12.8. Técnica para intrusión de molares con férula maxilar (Oliveira 2008)

Después, en el 2008, Oliveira y colaboradores propusieron el uso de corticotomías alveolares selectivas acompañadas de férulas maxilares para intruir molares supraerupcionados, a fin de reducir riesgos quirúrgicos, duración del tratamiento y costos para el paciente y el ortodoncista.¹⁷

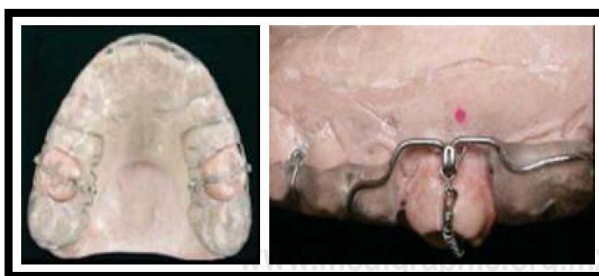


Figura 22: Férula maxilar modificada con resorte de níquel-titanio.¹⁴

Oliveira reportó que en un paciente se logró 4mm de intrusión en 2.5 meses y en otro paciente de 3 a 4mm de intrusión en cuatro meses. Se utiliza en pacientes adultos o jóvenes con periodonto sano o con periodonto reducido; facilita la corrección de protusión bimaxilar, el cierre de mordidas abiertas esqueléticas, la intrusión de molares con aparatos removibles y el tratamiento de pacientes con labio y paladar hendido. En la técnica quirúrgica se eleva un colgajo de espesor total por vestibular, palatino o lingual sobre la zona donde se va a realizar el movimiento dental. Posteriormente se realizan corticotomías verticales con una fresa de bola #701 en los espacios interradiculares a 2mm de la cresta alveolar y sobrepasando los ápices dentales 2 o 3mm; apenas tocando el hueso medular y a esta altura se realizan corticotomías horizontales para unir las corticotomías verticales.¹⁴

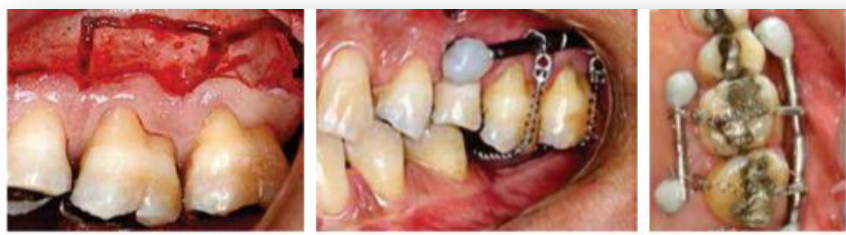

Figura 23: Se realiza la corticotomía en el molar a intruir para su posterior colocación de resorte de níquel-titanio.¹⁴

Posteriormente se reposiciona el colgajo y se sutura, se coloca la férula acrílica modificada, dejando al descubierto la cara oclusal del molar a intruir, se aplican fuerzas ortodónticas a los siete días y posteriormente cada 14 días hasta lograr la intrusión deseada.¹⁴

Como ventajas, facilita movimientos ortodónticos difíciles, permite expansión dental significativa tanto en dirección transversal como anteroposterior, corrección de maloclusiones esqueléticas de moderadas a graves y se observan resultados clínicos dos o tres veces más rápidos en comparación con el tratamiento de ortodoncia convencional.¹⁷

3.12.9. Procedimiento mínimamente invasivo por túnel asistido con endoscopia (2012)

Esta técnica se da a conocer en el 2012 siendo la más conservadora en comparación con las técnicas anteriores, disminuyendo el traumatismo a los tejidos periodontales durante el transoperatorio y las molestias postoperatorias; así como el tiempo quirúrgico, ya que se realiza en aproximadamente 26 minutos. Con ayuda del endoscopio a través de una fibra óptica de 1.9mm, es posible controlar el corte sobre la cortical.¹⁴

4. DISYUNCIÓN PALATINA

4.5. Contexto

Hoy en día la expansión maxilar rápida (EMR) se ha transformado en un procedimiento rutinario en pacientes jóvenes con problemas transversales del maxilar. Sin embargo, en pacientes adultos la EMR puede ocasionar diferentes efectos indeseados. Con el aumento de los tratamientos en adultos y con una mayor concientización sobre la necesidad de la corrección transversal aumentan los casos que se tratan con una disyunción maxilar asistida quirúrgicamente (SARPE).²⁰

La expansión rápida de paladar asistida quirúrgicamente es una técnica de cirugía mayor ambulatoria que permite corregir de forma segura y efectiva trastornos transversales del maxilar superior.²¹

4.6. Paladar

Es una estructura de la glotis que la separa de las fosas nasales, es una zona de roce cuya interacción lengua-paladar permite articular sonidos.²²

4.6.1. Embriología

El desarrollo y crecimiento de la cara y de la cavidad bucal comienza a las cuatro semanas y dura hasta la novena.²³

El paladar se desarrolla a finales de 5ta semana de vida intrauterina, inicia a partir de dos primordios:

- Paladar primario: Inicia su desarrollo en 6ta. Semana a partir del segmento intermaxilar de los maxilares.
- Paladar secundario: Es el primordio de las partes duras y blandas del paladar, el paladar se extiende hacia atrás desde la fosa incisiva.²⁴

Al realizar un corte horizontal en un embrión de cinco semanas, se observan en una vista frontal, los procesos maxilares y nasales que se fusionan entre sí para formar el filtrum del labio.²³

En la 6ta semana de vida intrauterina se forma el paladar primario a partir de la parte profunda del segmento intermaxilar el cual origina la parte premaxilar de las maxilas, es decir anterior a la fosa incisiva.²⁴

A fines de la 7ª semana y principios de la 8ª semana se forma el paladar secundario a partir de 2 proyecciones mesenquimatosas que se extienden desde las caras internas de los procesos maxilares. A estas prolongaciones se le conocen como procesos palatinos laterales los cuales se proyectan hacia ambos lados de la lengua.²⁵

En la 9ª semana se observa la fusión de los procesos con el tabique nasal. La fusión de estos va desde la región anterior terminando en la región posterior. De manera gradual se desarrolla hueso en el paladar primario para dar origen al paladar duro, el cual en la parte posterior no se osifica y forman el paladar blando.²³

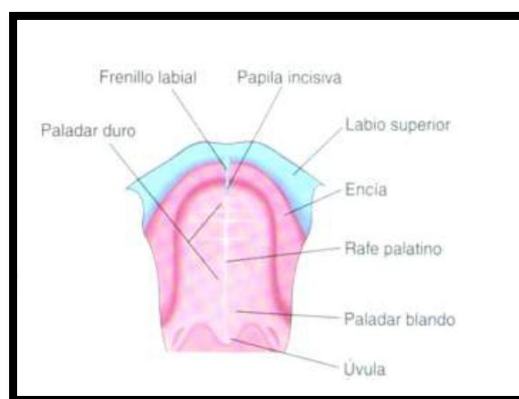


Figura 24: Formación del paladar blando no osificado²⁴

4.6.2. Región palatina

La región palatina forma a la vez la pared superior o techo de la cavidad bucal y el tabique osteomembranoso que separa la boca de la cavidad nasal. Está constituida por la bóveda palatina y el velo del paladar, por detrás. A los lados y por delante la limita el arco dental superior, y termina por detrás en un borde libre.²⁵

- Paladar óseo o bóveda palatina (dos tercios anteriores).
- Paladar blando o velo del paladar (tercio posterior). El paladar blando forma parte de la orofaringe.²⁶

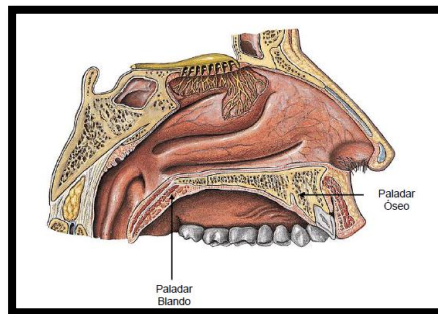


Figura 25: Paladar duro y blando²⁴

Ambos paladares presentan:

1. Una porción gingival o encía.
2. Zona grasa.
3. Aponeurosis de tejido fibroso denso.
4. Fibras musculares.
5. Tejido linfoide.
6. Zona glandular.
7. Arterias.
8. Nervios.
9. Vasos.²⁴

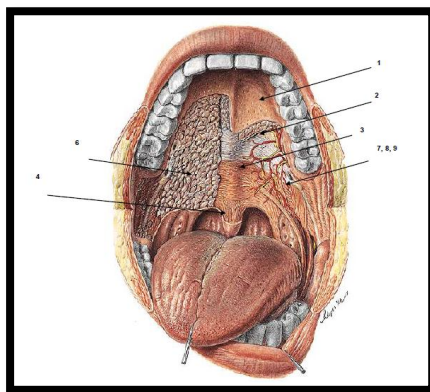


Figura 26: Estructuras del paladar duro y blando ²⁵

4.6.3. Paladar Óseo

Está formado por las apófisis palatinas del maxilar y las láminas horizontales de los huesos palatinos, los cuáles se unen en la línea media para formar el rafe medio. Se encuentra revestido de membrana mucosa; forma un arco que une los laterales y la porción anterior de la encía superior y constituye el suelo de la cavidad nasal. Presenta 3 agujeros palatinos, para la salida del paquete vasculonervioso.²⁵

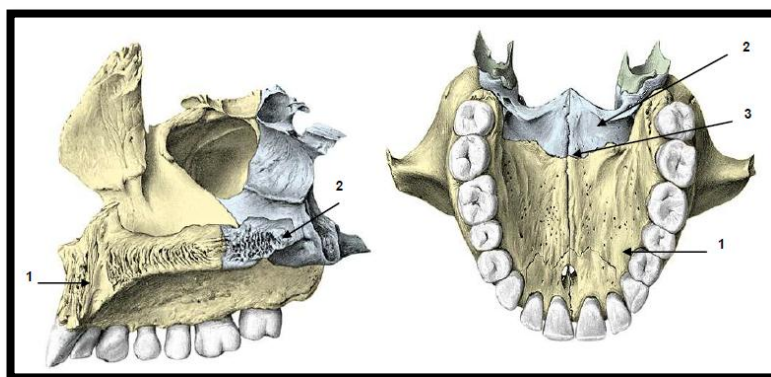


Figura. 27: 1.- Apófisis palatinas (Maxilar) 2.- Lámina Horizontal del hueso palatino. 3.- Rafe palatino.²⁴

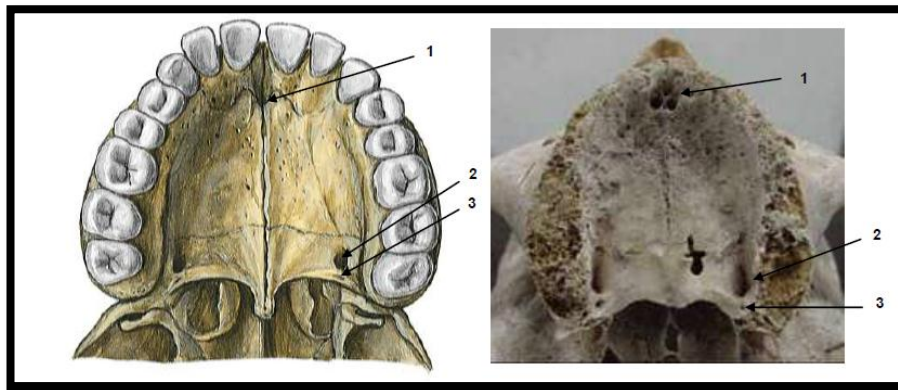


Figura. 28: 1.- Agujero Incisivo, nasopalatino. 2.- Agujero Palatino Mayor. 3.- Agujero Palatino Menor.²⁵

4.6.4. Paladar Blando

También llamado velo del paladar es un tabique musculo membranoso de forma cuadrilátera, movable y contráctil, continuación hacia abajo y hacia atrás de la bóveda palatina. Se eleva durante la deglución y entonces aísla el cavum de la orofaringe, en estado de reposo desciende y contacta con el dorso de la lengua, separando las cavidades bucales y faríngea.²⁶

Se le conoce dos caras:

Anterior: Es cóncava y lisa que continúa al paladar duro.²⁴

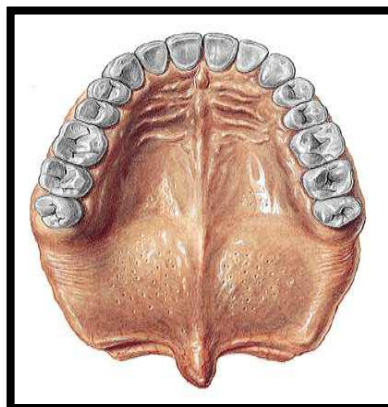


Figura. 29: Paladar blando²²

Posterior: Nasal, que no es visible, convexa, presenta una saliente mediana levantada por los músculos de la úvula.²⁴

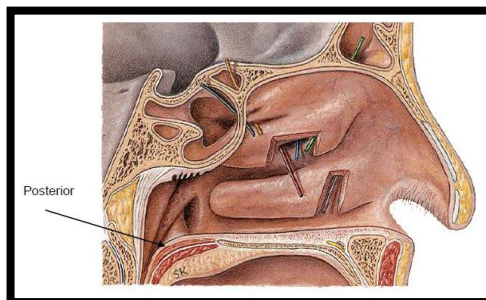


Figura 30: Paladar blando posterior²⁴

4.7. Aponeurosis del Paladar

La aponeurosis del paladar es pieza fundamental para la estática y la mecánica del velo del paladar. La cual es una lámina fibrosa formada en un principio por expansiones tendinosa de los músculos peristafilinos externos, muy resistente, que continua por detrás de la bóveda palatina ósea.²⁹

4.7.1. Función

En la deglución, se tensa primero el paladar blando para que la lengua pueda apoyarse en él, exprimiendo el bolo de alimento hacia el dorso de la cavidad bucal, de esta manera impedirá que el alimento pase a la cavidad nasal.²⁴

4.8. Músculos del Paladar

- ✓ **Palatoestafilino o músculo de la úvula:** Elevador del velo del paladar²⁹

- ✓ **Periestafilino interno:** Elevador del velo del paladar²⁶

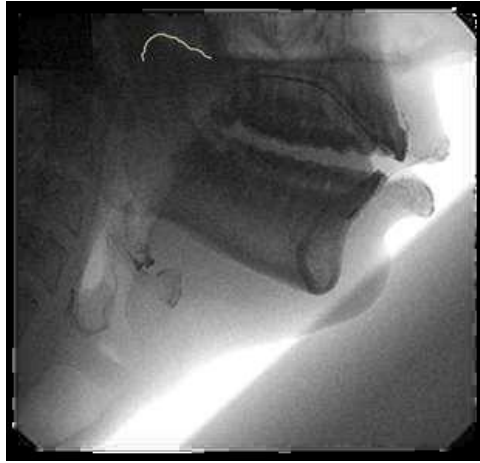


Figura 31: Elevación del paladar²⁴

- ✓ **Periestafilino externo:** Tensor del velo del paladar
- ✓ **Palatogloso (glosoestafilino):** Depresor del velo del paladar²⁶

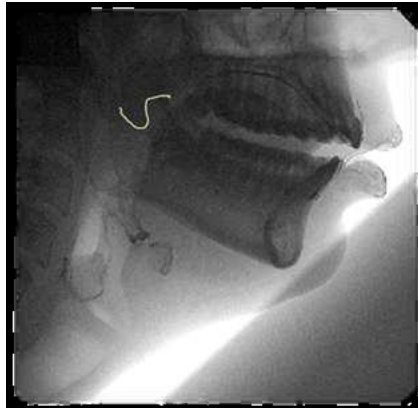


Figura 32: Descenso del paladar²⁴

- ✓ **Palatofaríngeo (faringoestafilino):** elevador faringolaringeo, aísla la rinofaringe de la cavidad bucal.²⁷

4.9. Inervación

Los nervios sensoriales proceden de las ramas palatina mayor, palatina menor y nasopalatino del nervio maxilar, así como del nervio glossofaríngeo.²⁶

- ✓ N. Nasopalatino
- ✓ N. Palatino Mayor o palatina anterior
- ✓ N. Palatino Menor o palatina media

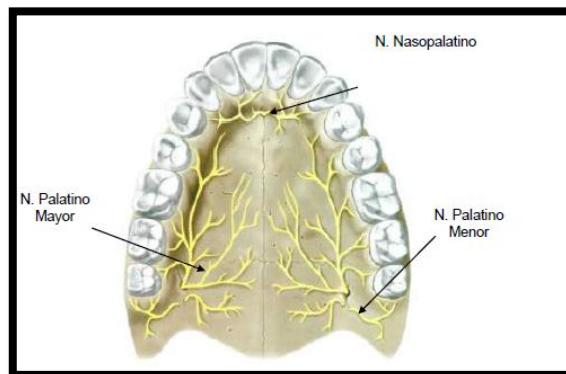


Figura 33: Inervación del velo del paladar²⁵

4.10. Irrigación

Las arterias del paladar blando son ramas de la palatina descendente que es una rama colateral de la maxilar interna, palatina inferior o ascendente que es una rama colateral de la arteria facial y faríngea inferior o ascendente que es una rama colateral de la carótida interna.²⁹

Las arterias del paladar duro son la palatina superior o mayor o descendente y la esfenopalatina interna.²⁶

Las venas desaguan en el plexo pterigomaxilar y el resto de la yugular interna y son satélites de las arterias mencionadas²⁵

4.11. Alteración transversal del paladar

Los problemas transversales de maxilar superior afectan a un porcentaje de la población de un 9,4%, aunque en el grupo de pacientes que solicitan tratamiento de una deformidad dentofacial llega hasta un 30%. El diagnóstico de déficit maxilar transversal se establece con mediciones clínicas de arcada y técnicas radiográficas.²¹

La corrección de los problemas transversales del maxilar utilizando fuerzas ortopédicas fue descrita en la literatura hace más de 130 años. Krebs y después Wertz documentaron el incremento en la resistencia del maxilar para la expansión con el aumento de edad del paciente. La sutura media palatina fue identificada como un área de resistencia ósea para la expansión palatina en pacientes adultos lo que una técnica ortodóntica-quirúrgica facilita la expansión.³⁰

La disyunción es la presión aplicada actúa como una fuerza ortopédica que abre la sutura media palatina. Se produce una compresión del ligamento periodontal que inclina los procesos alveolares, el anclaje dental y una apertura gradual de la sutura media. Como objetivo la resolución de la mordida cruzada posterior y el aumento de espacio para solucionar el apiñamiento incisal.³¹

La expansión tanto ortopédica como quirúrgica del maxilar, tiene su indicación en los casos de endognasia maxilar. Se entiende por endognasia maxilar a una contracción del diámetro transversal de la arcada superior relacionada con un defecto de la base esquelética. Es una patología, que a menudo, se puede encontrar en las maloclusiones de Clase I, II o III y, por esta razón, es que se utiliza tan frecuentemente al disyuntor palatino.³⁰

La expansión rápida del paladar utilizando métodos exclusivamente ortodónticos (ERM) es una técnica bien conocida y de eficacia probada en pacientes de menos de 15 años de

edad. Está indicada en déficits de entre 4 y 7mm, y la edad óptima para realizar la técnica está entre los 13 y los 15 años.³¹

Para este tipo de disyunción o como complemento al SARPE se utiliza unos aparatos que llevan en el centro un tornillo especial como lo son el hyrax (aparato dentosoportado) y Hass (aparato dentomucosoportado).³²

Por regla general, este tornillo se suelda a bandas de premolares y molares, en caso del hass posee un apoyo en la mucosa palatina. En caso de pacientes con dentadura totalmente decidua, el aparato es anclado en el segundo molar temporario y en el canino.³³

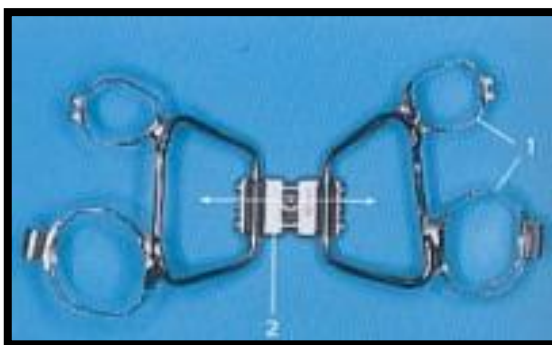


Figura 34: Aparato tipo Hyrax ³³

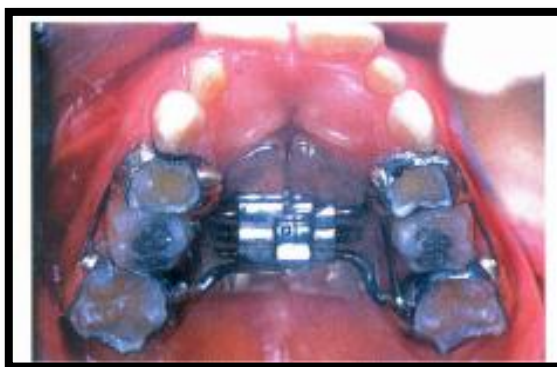


Figura 35: Aparato tipo Hass³²

Sin embargo, en el caso de pacientes adultos, la disyunción maxilar mediante un aparato fijo suele presentar complicaciones, como compresión de la membrana periodontal, extrusiones

dentales, inclinación vestibular de dientes posteriores, reabsorción radicular lateral, fenestraciones, necrosis palatina, dolor, inestabilidad de la expansión, y en numerosos casos una pérdida de la expansión lograda al finalizar el tratamiento.²¹

Es por ello que en estos casos, el ortodoncista plantea a sus pacientes una expansión rápida del maxilar mediante una técnica combinada de ortodoncia y cirugía, conocida como SARPE (del inglés, *Surgically Assisted Rapid Palatal Expansion*).³³

4.12. Disyunción o expansión rápida de paladar asistida quirúrgicamente

La SARPE es una técnica útil para aumentar la dimensión transversal del maxilar en pacientes maduros esqueléticamente. A pesar de que la expansión rápida del maxilar puede ser realizada en pacientes jóvenes, las suturas óseas faciales aumentan su interdigitación y se fusionan total o parcialmente con la edad. Existe una gran variabilidad en cuanto al inicio y progreso de cierre de suturas, aunque en la tercera década de la vida, la fusión se ha completado en la mayoría de los casos.³⁴

La expansión rápida del paladar asistida quirúrgicamente (**SARPE**) es una técnica más usada cuando el problema óseo del paciente es puramente transversal o en ocasiones se usa como primera fase del tratamiento de cirugía ortognática.²⁰

4.12.1. Diagnóstico

Las discrepancias transversales pueden estar causadas por dos problemas: deficiencia o exceso maxilar transversal, siendo la deficiencia transversal la más frecuentemente estudiada. Habitualmente, la deficiencia transversal del maxilar se presenta como una mordida cruzada posterior. Sin embargo, en algunos casos esta

situación no se cumple debido a la presencia de compensaciones dentarias, inclinación vestibular de dientes superiores o inclinación lingual de dientes inferiores.²⁰

Para realizar un diagnóstico adecuado en estos casos debemos valorar:

- Evaluación clínica: presencia de correderas bucales en sonrisa, valorar respiración, anchura de la base nasal, etc.
- Análisis de modelos: simetría, forma de arcada, anchura intermolar e intercanina, inclinaciones dentarias posteriores, colocación de los modelos en Clase I, etc.
- Oclusograma
- Análisis radiográficos: cefalometría frontal ³¹

4.12.2. Indicaciones

- Cuando se ha intentado una disyunción mediante ortodoncia pero el crecimiento del paciente ya ha finalizado.
- Déficit transversal con discrepancia maxilomandibular superior a 5mm.
- Tratamiento de elección en pacientes que solo presentan un problema transversal.
- Déficit maxilar transversal asociado a maxilar estrecho y mandíbula ancha.
- Expansión superior a 7 mm que suponga inestabilidad para la Lefort I. Se realizará primero la SARPE y tras lograr la expansión deseada se procederá a realizar la Lefort I.
- Problemas transversales con recesión gingival asociada.
- Para ensanchar la arcada maxilar como procedimiento preliminar antes de una cirugía ortognática. Esto disminuye los riesgos y la inestabilidad asociada a una osteotomía segmentada maxilar.

- Para ganar espacio en apiñamientos severos cuando las extracciones no están indicadas.
- Para reducir los correderas bucales en sonrisa.
- En hipoplasias maxilares asociadas a defectos palatinos.
- Para reducir la resistencia de las suturas cuando la EMR ha fracasado. Epker recomienda la SARPE en los pacientes que tras 5-7 días de activaciones no se ha producido la apertura de la sutura.^{11, 20, 21, 29,32}

4.12.3. Complicaciones

A pesar de que se considera el procedimiento SARPE con un bajo índice de morbilidad, no está exento de riesgos y es conveniente conocer las posibles complicaciones:

Irritación de tejidos blandos del paladar por la presión ejercida por el disyuntor, que en ocasiones derivar en una necrosis aséptica. Posibilidad de hemorragia intra o postoperatorio, riesgo de infección, dolor al efectuar las vueltas al disyuntor por falta de liberación de las suturas del maxilar, problemas periodontales y recidiva.^{29, 34}

4.12.4. Técnicas quirúrgicas

El cirujano oral y maxilofacial tiene a su disposición dos técnicas que permiten obviar estos problemas, y obtener unos resultados satisfactorios y estables a largo plazo. La expansión rápida de paladar quirúrgicamente asistida (SARPE, acrónimo de Surgically Assisted Rapid Palatal Expansion), y la osteotomía de Lefort 1 segmentada.²¹

4.8.4.1 La expansión rápida palatina quirúrgicamente asistida (SARPE)

A) Definición

La técnica quirúrgica de la SARPE fue descrita en 1938, pero no fue desarrollada hasta la segunda mitad del siglo XX. En 1959 Kole comenzó con el uso de osteotomías selectivas dentoalveolares para seccionar el hueso cortical y reducir la resistencia del movimiento ortodóntico. Converse y Horowitz apoyaron el uso de las corticales labial y palatina para la expansión en 1969.²⁰

Históricamente se consideraba la sutura palatina media como el área de mayor resistencia a la expansión palatina, aunque trabajos posteriores demostraron que el arco cigomático y la sutura pterigomaxilar eran también de gran importancia, como demostró Kennedy, que concluyó que al reducir o eliminar la resistencia al movimiento lateral con osteotomía, se facilitaba el movimiento del hueso basal maxilar.²⁹

Timms y Vero sugirieron que hay tres tipos de asistencia quirúrgica para la expansión del maxilar basada en la edad del paciente. Tipo 1 (osteotomía medial) se utiliza en pacientes de 25 o más años o en pacientes más jóvenes en los que ha fallado la expansión ortopédica. Tipo 2 (osteotomía medial y lateral) que se utiliza en mayores de 30 años, y tipo 3 (osteotomía medial, lateral y anterior) que se usa en pacientes mayores de 40 años.²⁰

B) Protocolo de tratamiento

No hay un consenso sobre el procedimiento de la SARPE, lo que indica que la cirugía ideal hay que individualizarla con cada paciente dependiendo de sus áreas de resistencia. El protocolo de tratamiento usado con mayor frecuencia es el siguiente:²¹

1. El paciente puede llevar instalado un disyuntor cementado preoperatoriamente en el primer premolar y en el primer molar, aunque existe la opción de cementarlo en el mismo quirófano tras finalizar la intervención.
2. Tras la infiltración con anestesia local, se realizan dos incisiones vestibulares con bisturí eléctrico en el sector labial del vestíbulo, entre el canino y el primer molar.
3. Se procede a una desperiostización cuidadosa que se extiende anteriormente hasta la escotadura nasal y posteriormente hasta el arbotante zigomático-maxilar, pero que se prolonga mínimamente en sentido vertical. Con sierra oscilante se efectúa la línea de osteotomía que idealmente debería ser paralela al plano oclusal del maxilar superior 5 mm por encima de los ápices dentarios, asegurando con el escoplo la desaparición de toda resistencia, especialmente en el arbotante cigomático-maxilar.
4. Posteriormente, se efectúa la osteotomía del rafe palatino medio. Esta osteotomía se efectúa de forma transmucosa introduciendo un escoplo en el espacio interincisal. El escoplo se introduce suavemente hasta que el cirujano palpa su salida por palatino, pero sin perforar su fibromucosa. Se continúa la

osteotomía hasta el sector posterior del paladar duro, siempre controlando su posición por debajo de la mucosa palatina.

5. Una vez efectuadas las osteotomías, se procede a la activación del disyuntor, comprobando la separación interincisal. Se lleva nuevamente el disyuntor a cero, y se efectúa la sutura de las incisiones con sutura reabsorbible.^{20,21,32}

El procedimiento se efectúa con un ingreso en la clínica inferior a 24 horas, y con frecuencia inferior a 12 horas. La expansión comienza el cuarto-quinto día del postoperatorio, con un ritmo de dos vueltas diarias, hasta obtener la expansión deseada. Entonces, el disyuntor se fija con resina durante el periodo de retención durante 6 o 12 meses.²¹

C) Efectos SARPE

- Aparición de un diastema interincisal.
- Desplazamiento del maxilar anterior leve.
- Aumento de SNB por posterorotación mandibular, debido al aumento de dimensión vertical consecuencia de la expansión.
- Retro inclinación de incisivos superiores.
- No hay cambios verticales del maxilar.
- Aumentos en la anchura canina, premolar y molar.
- Mayor expansión canina que molar (relación 3/2) cuando no se liberan las suturas pterigopalatinas.
- Aumento del perímetro de arcada.
- Cambio de angulación de los segmentos maxilares posteriores mínimo.

- Aumento de la anchura de la base nasal ,mejorando la respiración del paciente.^{20,21,32}

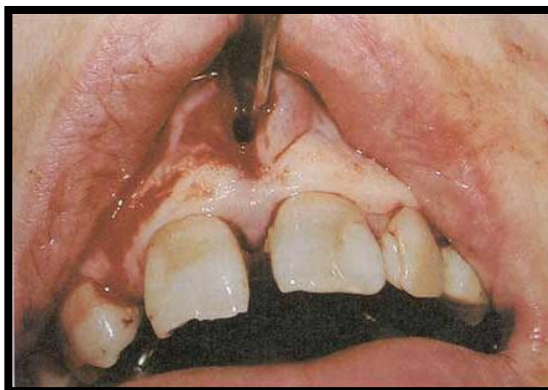

Figura 36: Osteotomía palatina por vía interincisal ²¹

4.8.4.2 Lefort I

A) Definición

Diversos estudios de Bell y colaboradores en los años 70 establecieron la aceptación fisiológica de dicho procedimiento, y comenzaron a utilizarlo para corregir diversas deformidades maxilares aunque esta técnica este más indicada para corregir el exceso vertical maxilar. En una sola pieza, el maxilar puede ser movido anteriormente para corregir deficiencias transversales o superiormente para corregir excesos verticales. Los cirujanos comenzaron a seccionar el maxilar en 2 o más fragmentos con objetivo de corregir diversas alteraciones tan solo con un procedimiento quirúrgico.²⁰

La corrección transversal puede lograrse con 2, 3 o 4 fragmentos. La segmentación en 2 o 3 fragmentos se utiliza cuando la anchura intercanina es normal. La segmentación en 4 fragmentos se utiliza cuando la anchura intercanina es deficiente y la forma de arco esta alterada. ²¹

B) Indicaciones

- En deficiencias transversales menores a 6-7 mm, ya que en discrepancias mayores es inestable.
- Cuando la deficiencia transversal coexiste con otros problemas esqueléticos, ya sean sagitales o verticales.
- Pacientes con deficiencias transversales y curvas de Spee muy pronunciadas.^{20,29}

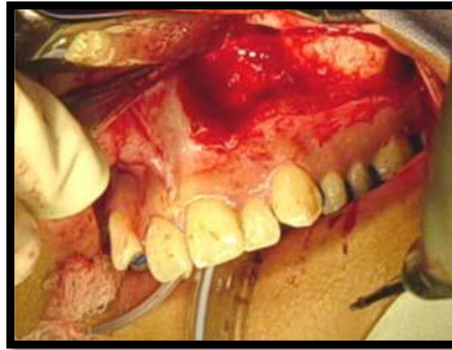


Figura 37: Osteotomía paralela al plano oclusal.²¹

5. CONCLUSIONES

Después de haber revisado la información existente sobre tracción quirúrgica ortodóntica podemos determinar que la pieza en la cual se aplica con mayor frecuencia esta técnica, es el canino y se concluye que, se da con mayor incidencia en el maxilar superior, con ubicación palatina, observándose principalmente en mujeres.

Además se encontró que la técnica quirúrgica denominada corticotomía ha ido cambiando y con ello mejorando durante todo estos años, por lo tanto han disminuido las complicaciones y/o contraindicaciones y por otro lado se han reforzado las ventajas e indicaciones de esta.

A si mismo se sostiene que al realizar una expansión del maxilar asistida quirúrgicamente es una efectiva ayuda en pacientes adultos con deficiencias transversales del maxilar, por ende es de gran importancia conocer los parámetros tanto anatómicos, como embriológicos y los protocolos y efectos de la técnicas quirúrgicas.

Tener en cuenta la etapas en las cuales podemos intervenir asimismo un diagnóstico precoz de una alteración y/o patología es importante para que el tratamiento sea lo menos invasivo posible y en la mayoría de casos no se requiera realizar una intervención quirúrgica.

Un diagnóstico asertivo nos permite tener un plan de tratamiento sin tener complicaciones significativas.

Una vez más podemos demostrar que llevar un programa preventivo odontopediátrico nos permite interceptar las distintas patologías a temprana edad, por ello educar al paciente de las futuras necesidades de sus hijos y ellos mismos, es una de nuestras principales funciones y por ende no tengan que padecer deficiencias tanto en lo funcional como estético que actualmente en nuestra sociedad es uno de los principales factores por el cual los pacientes acuden a nosotros.

6. REFERENCIAS BIBLIOGRÁFICAS

1. Orozco E, Gurrola B, Casasa A. Tracción de Canino Maxilar Izquierdo Impactado con Botón Bondeable, Ligadura Metálica y Cadena Elastomérica. Int. J. Odontostomat. [Internet]. 2017 [citado 05 jul 2017]; 11(1):77-82. Disponible en: <http://dx.doi.org/10.4067/S0718-381X2017000100012>
2. Beltrán V, Bengoechea P, García N, Cantín M, Fuentes R. Abordaje Quirúrgico de un Canino Maxilar Impactado en Posición Vestibular para Tracción Ortodóntica: Reporte de Caso y Revisión de la Literatura. Int. J. Odontostomat. [Internet]. 2011 [citado 05 jul 2017]; 9(2):239-248. Disponible en: <http://dx.doi.org/10.4067/S0718-381X2011000300003>
3. Macías E, Cobo J, Carlos F, Pardo B. Abordaje ortodóntico quirúrgico de las inclusiones dentarias. RCOE [Internet]. 2005 [citado 05 jul 2017]; 10(1): 69-82. Disponible en: http://scielo.isciii.es/scielo.php?script=sci_arttext&pid=S1138-123X2005000100006
4. José Luis Gutiérrez Pérez. Protocolos y Guías de Práctica Clínica en Cirugía Bucal [Internet]. 1º edición. Sevilla: Sociedad Española de Cirugía Bucal; 2005 [citado 05 jul 2017]. Disponible en: <http://secibonline.com/wp-content/uploads/2017/01/protocolos.pdf>
5. Santoro F, Vogel G. Cirugía Oral Texto y atlas en color [Internet]. 1º edición. España: Masson; 2004 [citado 05 jul 2017]. Disponible en: http://www.academia.edu/30506913/Cirurgia_Oral_Texto_Y_Atlas_En_Color.pdf

6. Santamaría J, Arteagoitia I, Santamaría G, Landa S. Atlas de Cirugía Oral [Internet]. 1° edición. España: Bermudo L; 2001 [citado 05 jul 2017]. Disponible en: <https://es.slideshare.net/hugoalimon/atlas-de-ciruga-oral-31528684>
7. Donado M, Martínez J. Cirugía Bucal Patología y técnica [Internet]. 4° Edición. Italia: Masson; 2014 [citado 05 jul 2017]. Disponible en: <http://booksmedicos.org/donado-cirugia-bucal-patologia-y-tecnica-4a-edicion/>
8. Montenegro M, Hara F. Tracción de canino retenido superior con aparatología ortodóntica fija Edgewise: Reporte de un caso. Revista Mexicana de Ortodoncia. [Internet]. 2013 [citado 05 jul 2017]; 1(1):62-72. Disponible en: <http://www.medigraphic.com/pdfs/ortodoncia/mo-2013/mo131i.pdf>
9. Gay C, Berini L. Tratado de Cirugía Bucal Tomo I [Internet]. España: Ergón; 2004 [2017; citado 05 jul 2017]. Disponible en: <https://www.fiuxy.co/ebooks-gratis/913778-tratado-de-cirugia-bucal-tomo-i-de-cosme-gay-escoda.html>
10. Pentón V, Véliz Z, Herrera L. Diente retenido – invertido. Presentación de un caso. Revista Científica de las Ciencias Médicas en Cienfuegos [Internet]. 2009 [citado 05 jul 2017]. Disponible en: http://scielo.sld.cu/scielo.php?script=sci_arttext&pid=S1727-897X2009000600010

11. Aguana, Cohen K, Padrón L, L. Diagnóstico de Caninos retenidos y su importancia en el tratamiento Ortodóntico. Revista Latinoamericana de Ortodoncia y Odontopediatría [Internet]. 2011 [citado 05 jul 2017]. Disponible en: <https://www.ortodoncia.ws/publicaciones/2011/art-11/>
12. Camacho D, Gurrola B, Casasa A. Incisivo central superior izquierdo impactado. Reporte de Caso Clínico. Revista Latinoamericana de Ortodoncia y Odontopediatría [Internet]. 2010 [citado 05 jul 2017]. Disponible en: <https://www.ortodoncia.ws/publicaciones/2010/art-10/>
13. Arango J, Roldan C, Burgos L, et al. Comparación Clínica entre el Tratamiento Ortodóntico Facilitado por Corticotomía y Ortodoncia Convencional (Estudio Piloto). Int. J. Odontostomat. [Internet]. 2015 [citado 05 jul 2017]; 9(2):239-248. Disponible en: <http://dx.doi.org/10.4067/S0718-381X2015000200010>
14. Vargas P, Yáñez B. Corticotomía: perspectiva histórica. Rev Odont Mex [Internet]. 2016 [citado 05 jul 2017]; 20(2):82-92. Disponible en: <http://www.medigraphic.com/pdfs/odon/uo-2016/uo162c.pdf>
15. Obeso A, Habib F,Marín G. Corticotomía: Microcirugía ortodóntica en paciente con periodonto reducido: Caso clínico. Rev Odont Mex [Internet]. 2012 [citado 05 jul 2017]; 16(4):272-278. Disponible en: <http://www.medigraphic.com/pdfs/odon/uo-2012/uo124g.pdf>

16. Wilcko T, Ferguson D. Corticomías, evolución de la técnica y resultados a largo plazo [Internet]. Resumen divulgativo. Barcelona: SEPA; 2015 [citado 05 jul 2017].
17. López D, Jaramillo I. Expansión ortopédica maxilar con ortodoncia osteogénica periodontalmente acelerada. Universitas Odontológica [Internet]. 2014 [citado 05 jul 2017]; 33(70):157-174. Disponible en: <http://www.javeriana.edu.co/universitasodontologica>
18. Retuerto E. Ortodoncia Acelerada por Corticotomía [Título de Cirujano Dentista]. Lima-Perú: UNIVERSIDAD PERUANA CAYETANO HEREDIA Facultad de Estomatología; 2010.
19. Stóber E, Genestra P, Molina A, Pugdollers A. La corticotomía alveolar selectiva como coadyuvante al tratamiento de ortodoncia: revisión de la literatura. Rev Esp Ortod [Internet]. 2010 [citado 05 jul 2017]; 40(1):215-230. Disponible en: http://www.revistadeortodoncia.com/files/2010_40_4_215-230.pdf
20. Birbe J, Serra M. Ortodoncia en cirugía ortognática. RCOE [Internet]. 2006 [citado 05 jul 2017]; 11(5-6):547-557. Disponible en: <http://scielo.isciii.es/pdf/rcoe/v11n5-6/original3.pdf>
21. González J, Hueto J, Raspall G. Expansión rápida de paladar asistida quirúrgicamente. RCOE [Internet]. 2002 [citado 05 jul 2017]; 7(6):617-625. Disponible en: http://scielo.isciii.es/scielo.php?script=sci_arttext&pid=S1138-123X2002000700004
22. Joven Club de Computación y Electrónica. Paladar [Internet]. Cuba: EcuRed; 2017 [citado 05 jul 2017].

23. Fiestas A. Embriología de la Faringe y Boca [Internet]. 2008. [citado 05 jul 2017].
24. Martínez E. Temario-uabjo [Internet]. Mexico: UABJO; 2017 [citado 05 jul 2017].
25. Campanioni F, Bachá Y. Anatomía aplicada a la estomatología [Internet]. 1° edición. La Habana: Ecimed; 2012 [citado 05 jul 2017]. Disponible en: <http://gsdl.bvs.sld.cu/cgi-bin/library?e=d-00000-00---off-0estomato--00-0---0-10-0---0---0direct-10---4-----0-1|--11-es-50---20-about---00-0-1-00-0-0-11-1-0utfZz-8-00&a=d&cl=CL1&d=HASH01be2f72f5d5c77638fcc9c1.2>
26. Figun M, Garino R. Anatomía Odontológica Funcional y Aplicada. 2° Edición. Buenos Aires: El Ateneo; 2003.
27. Takuya L. Síndrome de Kabuki y Paladar Fisurado [Internet]. Japón: Kabuki Syndrome Network; 2006 [citado 05 jul 2017].
28. Pérez A, Ruiz R. Expansión rápida palatina asistida quirúrgicamente. Rev Odo Mex [Internet]. 2008 [citado 05 jul 2017]; 12(4):199-216. Disponible en: <http://www.medigraphic.com/pdfs/odon/uo-2008/uo084g.pdf>
29. Roveta A, Bolasco L. Disyunción con diferentes elementos de anclaje esquelético. Actas Odontológicas [Internet]. 2013 [citado 05 jul 2017]; 10(2): 1510-8139. Disponible en: <https://revistas.ucu.edu.uy/index.php/actasodontologicas/article/view/948/941>

30. La Luce M. Terapias Ortodónticas [Internet]. 1° Edición. Italia: Actualidades Médico-Odontológicas Latinoamérica; 2002 [citado 05 jul 2017]. Disponible en: http://rapidshare.com/files/97080829/Terapias_Ortod_onticas.rar
31. Torres C. SARPE: Expansión Rápida de paladar asistida quirúrgicamente [Internet]. Cartagena: Clínica Dental Murcia; 2013 [citado 05 jul 2017].
32. Silva F, Rivas S. Disyunción Palatina, tratamiento ortodóntico temprano: Reporte de Caso. Rev. estomatol Herediana [Internet]. 2002 [citado 05 jul 2017]; 12(1-2):36-41. Disponible en: <http://www.upch.edu.pe/vrinve/dugic/revistas/index.php/REH/article/viewFile/2153/2134>
33. Baquerizo L. Disyunción Palatina [Internet]. Guayaquil: Odontólogos Ecuador; 2013 [citado 05 jul 2017].
34. Puigdollers A, Iglesia F. Actualización sobre la disyunción asistida quirúrgicamente. Rev Esp Ortod [Internet]. 2003 [citado 05 jul 2017]; 33(1):263-270. Disponible en: http://www.revistadeortodoncia.com/files/2003_33_3_263-270.pdf